

Aktueller Stand der Lasertherapie bei dermatologischen Krankheitsbildern im Kindes- und Jugendalter

The current state of laser treatment of dermatological diseases in children and adolescents

Barbara Tögel¹, Bärbel Greve², Christian Raulin²

¹Universitäts-Hautklinik Heidelberg (Direktor: Prof. Dr. D. Petzoldt)

²Laserklinik Karlsruhe (Leitender Arzt: Dr. C. Raulin)

Zusammenfassung

Die dermatologische Lasertherapie hat sich in der Kinderheilkunde insbesondere durch den erfolgreichen Einsatz des gepulsten Farbstofflasers für Hämangiome und Feuermale fest etablieren können. Zu den vaskulären Indikationen einer Lasertherapie im Kindesalter gehören außerdem Angiome/Lippenrandangiome, (Hämato-)lymphangiome, das Ulerythema ophryogenes und das Granuloma pyogenicum. Pigmentierte Hautveränderungen wie Café-au-lait-Flecke, der Becker-Nävus, Schmutztätowierungen und in begründeten Einzelfällen Epheliden können mit gütegeschalteten Lasersystemen (Alexandrit-, Rubin-, Nd:YAG-Laser) therapiert werden. Eine Entfernung von Naevuszellnaevi darf nur ausnahmsweise und im Rahmen kontrollierter klinischer Studien erfolgen. Virale Erkrankungen wie Verrucae vulgares /juveniles oder Mollusken sollten aufgrund effektiver und nebenwirkungsarmer konventioneller Methoden nur bei Therapieresistenz einer Laserbehandlung zugeführt werden. Benigne Tumoren wie das Adenoma sebaceum können z. B. mit dem CO₂-Laser entfernt werden. In der insgesamt schwierigen Behandlung von Narben bieten gepulste Lasersysteme eine zusätzliche Option zu den gängigen operativen und konservativen Verfahren.

Schlüsselwörter: Laser, Pädiatrie, Dermatologie

Summary

Dermatological laser treatment has become well established in paediatrics, especially due to the successful use of pulsed dye lasers for haemangioma and port-wine stains. Other vascular indications for treating children with lasers include angioma / venous lake of the lip, (haemato-) lymphangioma, Taenzer's syndrome, and pyogenic granuloma. Q-switched laser systems (Alexandrite, Ruby, Nd: YAG lasers) can be used for pigmented skin changes such as café-au-lait spots, Becker's nevus, traumatic tattoos, and, in justifiable individual cases, even freckles. The removal of naevus-cell naevi may only be performed under exceptional circumstances and within the framework of controlled clinical trials. Viral diseases such as common juvenile warts or molluscum contagiosum should be treated with effective conventional methods that have fewer side effects; laser treatment should not be considered an option unless there is resistance to therapy. Benign tumours such as sebaceous adenoma can be removed with the CO₂ laser, among others. Pulsed laser systems provide an additional option to standard operative and maintenance therapies for the difficult issue of scar tissue.

Key words: lasers, paediatrics, dermatology

Einleitung

Mehr als 40 Jahre nach der Erfindung des ersten Lasers durch Maiman (Maiman 1960) hat sich die therapeutische Laserapplikation in vielen Zweigen der Medizin fest etabliert. Die ersten Publikationen zu dermatologischen Laseranwendungen bei Kindern und Jugendlichen erschienen in den frühen 80-er Jahren. Hier wurden Hämangiome und Naevi flammei mit dem Argon-Laser behandelt (Apfelberg u. Mitarb. 1981). Mittels CO₂-Laser wurden damals bei Kindern v.a. benigne Veränderungen (z.B. Papillome, Zysten, Hämangiome) im Nasen-Mund-Rachen-Bereich entfernt (Crockett u. Mitarb. 1985). An der Haut erfolgten mit dem CO₂-Laser z.B. Excisionen von Angiomen (Kaplan 1982). 1989 berichteten Tan und Mitarbeiter erstmals über Erfolge bei der Therapie von Feuermalen im Kindesalter mit dem gepulsten Farbstofflaser. Heute hat sich das Indikationsspektrum bei Kindern und Jugendlichen durch die ständige Weiterentwicklung der Geräte immens vergrößert (Berlien u. Mitarb. 1990).

In diesem Übersichtsartikel werden für ausgewählte dermatologische Krankheitsbilder des Kindes- und Jugendalters die Möglichkeiten einer Laserbehandlung vorgestellt und diskutiert. Auf die bestehenden, etablierten konventionellen Therapieverfahren soll nicht näher eingegangen werden.

Physikalische Grundlagen und Lasertypen

Der Begriff Laser steht für "Light Amplification by Stimulated Emission of Radiation". Das Prinzip wurde 1917 von Albert Einstein entdeckt. Die drei Grundelemente des Lasers sind die Pumpquelle (Energiequelle zur Anregung des Lasermediums), das Lasermedium und der Resonator (Spiegelanordnung, welche einen Teil der Photonen als räumlich gebündelten Laserstrahl austreten lässt). Emittiert ein Laser kontinuierlich Strahlung spricht man von continuous-wave (cw) oder Dauerstrich-Laser, sendet er dagegen kurze Impulse aus, vom gepulsten (Mikro- und Millisekunden) oder gütegeschalteten (Nano- und Pikosekunden) Laser (Raulin, Greve 2001).

Der CO₂-Laser (Wellenlänge 10600 nm) ist ein Gaslaser, der im kontinuierlichen Modus zu einer Gewebskoagulation und -karbonisation führt und daher ursprünglich zum blutarmen, chirurgischen Schneiden verwendet wurde, in der gepulsten Betriebsart ist eine präzise und schonende Abtragung möglich. Der Erbium:YAG-Laser wird ebenso wie der CO₂-Laser zur Gewebeabtragung verwendet. Er emittiert Licht im Mittelinfrarotbereich (2940 nm). Da die Wellenlänge einem Absorptionsmaximum des Wassers entspricht, werden Hautschichten nahezu athermisch abgetragen. Die im Vergleich zum CO₂-Laser deutlich geringere Hitzeentwicklung schont das umliegende Gewebe, sein Einsatz wird jedoch eingeschränkt durch die geringe Fähigkeit zur Blutstillung, weshalb tiefreichende und gefäßreiche Strukturen nicht immer optimal behandelt werden können. Der Nd:YAG-Laser verfügt über 2 Wellenlängen: 1064 nm und 532 nm. Der Betriebsmodus kann kontinuierlich, langgepulst oder gütegeschaltet erfolgen. Beim kontinuierlichen Modus (1064 nm) kommt es zu einer unspezifischen Koagulation. Im langgepulsten Modus werden die Wellenlängen 1064 nm und 532 nm („langgepulster KTP-Nd:YAG-Laser“) eingesetzt. Bei einer Wellenlänge von 532 nm besitzt er ein Absorptionsmaximum nahe dem oxygenierten Hb und verschließt kleine Gefäße. Gütegeschaltet (1064 nm oder 532 nm) sind die primären Zielstrukturen pigmenthaltige

Zellen bzw. Farb- und Schmutzpartikel. Der Rubinlaser emittiert rotes Licht der Wellenlänge 694 nm, welches selektiv von pigmentreichen Strukturen absorbiert wird, der Modus kann langgepulst und gütegeschaltet erfolgen. Das Licht des Argonlasers (Wellenlänge 488 nm und 514 nm), ein Edelgaslaser, wird hauptsächlich von Oxyhämoglobin und Melanin absorbiert. Da das Emissionsspektrum nicht mit deren Absorptionsmaxima übereinstimmt, besitzt dieser Lasertyp nur eine eingeschränkte Selektivität für vaskuläre Hautveränderungen. Mit dem gepulsten Farbstofflaser dagegen wird eine selektive Zerstörung von Blutgefäßen ohne Schädigung der Epidermis erreicht. Der klassische Farbstofflaser besitzt eine Wellenlänge von 585 nm. Mittlerweile gibt es Erweiterungen auf 590 nm, 595 nm und 600 nm, wodurch auch die Behandlung dickerer und tieferliegender Gefäße möglich geworden ist.

Bei der IPL-Technologie (intense pulsed light, sog. hochenergetische Blitzlampen) wird aus der breiten Emissionsbande einer hochenergetischen Blitzlampe durch optische Filter ein definiertes spektrales Wellenlängenfenster ausgewählt. Es können dabei je nach Indikation der geeignete Spektralbereich, die Energiedichten, Pulslänge, Anzahl der Lichtimpulse und die dazwischenliegenden Pausen gewählt werden. Durch gleichzeitige Nutzung von selektiver Photothermolyse und thermokinetischer Selektivität kann eine Läsion unter weitgehender Schonung der Umgebung therapiert werden.

Anästhesierende Maßnahmen

Während bei Erwachsenen meist nur die Behandlung mit dem CO₂-, dem Argon- und dem kontinuierlichen Nd:YAG-Laser in Lokalanästhesie durchgeführt werden muss, ist bei Kindern aufgrund der erhöhten Schmerzempfindlichkeit oft auch bei anderen Lasersystemen eine Anästhesie notwendig. Bei wenig schmerzhaften Lasertypen (z.B. Farbstoff- oder Rubinlaser) und kleinen Hautläsionen kommt zunächst eine Schmerzreduktion mit topischen Anästhetika (z.B. Emla®-Creme) in Betracht. Bei Säuglingen bis zum ersten Lebensjahr soll die gleichzeitige Gabe von Methämoglobin-Bildnern vermieden werden, da Emla®-Creme in hohen Dosen den Met-Hb-Spiegel erhöhen kann. Reicht diese Form der Betäubung nicht aus, kann zusätzlich eine Infiltrationsanästhesie erfolgen. Eventuell kann zusätzlich eine Sedierung mit einem kurz wirksamen Benzodiazepin wie Midazolam (z.B. Dormicum®) erwogen werden. Bei sehr kleinen und/oder sehr ängstlichen/unruhigen Kindern, großen Läsionen oder bei Lokalisation im Gesicht kann unter Umständen eine Vollnarkose, bevorzugt als Maskennarkose, erforderlich sein (Scheepers, Quaba 1994).

Abschließend ist zu sagen, dass die Form der Anästhesie immer eine Einzelfallentscheidung unter Berücksichtigung von Alter und Ängstlichkeit des Kindes sowie Größe und Lokalisation der zu behandelnden Hautveränderung ist, um eine unnötige psychische Traumatisierung des Kindes zu vermeiden.

Indikationen

1. Benigne pigmentierte Hautveränderungen und Dyschromien

Becker-Nävus

Der Becker-Nävus ist ein meist handflächengroßer, gut abgegrenzter, dunkel pigmentierter epidermaler Nävus, der durch Hypertrichose und erhöhten Melaniningehalt gekennzeichnet ist. Er entwickelt sich oft in der zweiten Lebensdekade und ist häufig an der Schulter oder am oberen Rumpf lokalisiert.

Für die Pigmententfernung können alle gütegeschalteten, pigmentselektiven Systeme (gütegeschalteter Rubin-, Nd:YAG-, Alexandritlaser) eingesetzt werden (Raulin, Greve 2001). Hierbei sind mehrere Probebehandlungen empfehlenswert, da sich die Reaktion eines Becker-Nävus auf eine Lasertherapie nicht sicher voraussagen lässt. Neben guten Aufhellungsergebnissen sind nicht selten Hyper- oder Repigmentierungen beschrieben worden. (Raulin u. Mitarb. 1998).

Die Hypertrichose kann mit dem langgepulsten Nd:YAG-, Rubin- und Alexandritlaser oder mit hochenergetischen Blitzlampen behandelt werden, wobei erfahrungsgemäß zahlreiche Sitzungen notwendig sind (Nanni, Alster 1998).

Café-au-lait-Flecke

Café-au-lait-Flecke sind hellbraune, scharf begrenzte Maculae, die solitär oder als Teilsymptom des Morbus Recklinghausen auftreten. Trotz ihrer histopathologischen Ähnlichkeit zu Lentiginen lassen sich Café-au-lait-Flecke nicht mit denselben Erfolgsquoten durch den Laser entfernen. Nicht alle Fälle sprechen auf eine Lasertherapie an, daher ist es wichtig, den Erfolg durch eine oder mehrere Probebehandlungen zu verifizieren.

Die Ergebnisse mittels gütegeschalteten Rubin-, Alexandrit- oder dem frequenzverdoppelten Nd:YAG-Lasers sind hierbei vergleichbar (Kilmer u. Mitarb. 1994). Im Durchschnitt werden drei bis acht Sitzungen für die Entfernung benötigt. Im Gesicht lokalisierte Flecke zeigen bessere Erfolgchancen als an distal gelegenen Körperpartien. Bei dunklen Hauttypen kann es zu vorübergehenden Hypopigmentierungen kommen. Auch Hyperpigmentierungen und Rezidive sind möglich.

Epheliden

Histologisch ist bei Epheliden der Melaniningehalt der Epidermis erhöht, die Melanozytenzahl jedoch unverändert. Bei starker psychischer Belastung kann die Entfernung mittels Laser erwogen werden. Aufgrund ihrer epidermalen Lage können Epheliden mit allen gütegeschalteten Lasersystemen in ein bis zwei Sitzungen effektiv und nebenwirkungsarm behandelt werden (Raulin, Greve 2001). Es sollte jedoch ausführlich darüber aufgeklärt werden, daß Rezidive, besonders nach erneuter Sonnenexposition, typisch sind.

Naevuszellnaevi

Naevuszellnaevi sind eine morphologisch vielfältige Gruppe gutartiger, kongenitaler oder erworbener melanozytärer Läsionen, die histologisch durch Naevuszellnester definiert sind. Die Entfernung mit dem Laser wird äußerst kontrovers diskutiert. Es gibt eine Reihe von Studien zur Behandlung mit

verschiedenen gütegeschalteten Systemen (gütegeschalteter Nd:YAG-, Rubin- oder Alexandrit-Laser), wobei allen die Erkenntnis gemeinsam ist, daß die Anzahl der epidermalen und subepidermalen Naevuszellen nach Therapie zwar reduziert ist und somit klinisch eine Aufhellung erfolgt, die Anzahl der tief dermalen Naevuszellen jedoch unverändert bleibt (Rosenbach u. Mitarb. 1997). Hierdurch lässt sich das Auftreten von Rezidiven erklären. Solche Rezidive können dann als sogenannte Pseudomelanome makroskopisch differentialdiagnostische Probleme bereiten. Kontrollierte Langzeitstudien, die die Folgen und das Risiko einer eventuellen malignen Transformation lasertherapeutisch entfernter Läsionen untersuchen, fehlen bisher. Die Laserbehandlung von Naevuszellnaevi darf daher nur ausnahmsweise, wenn eine chirurgische Entfernung nur schwer möglich ist, und dann auch nur im Rahmen kontrollierter klinischer Studien erfolgen. Langzeitkontrollen sind unabdingbar (Hohenleutner, Landthaler 1999).

Schmutztätowierungen

Schmutztätowierungen entstehen typischerweise nach Explosions-, Inokulations- oder Abschürftraumata. Als Erstmaßnahme ist die vorsichtige Entfernung oder Ausbürstung der Fremdkörper (Staub, Erde, Metallteilchen etc.) unter Spülung mit physiologischer Kochsalz- oder Oxyzyanlösung (0,1%) durchzuführen. Oft verbleiben jedoch Schmutzpartikel in der Haut.

In den letzten Jahren haben sich gütegeschaltete Lasersysteme wie der Rubin-, der 1064 nm-Nd:YAG- und der Alexandritlaser als hervorragende Behandlungsmethoden erwiesen. Die Anzahl der Sitzungen hängt von der Tiefe, Größe und Farbe der Schmutzpartikel ab (Achauer u. Mitarb. 1994; Suzuki 1996). Wenn zusätzlich narbige Residuen geglättet werden sollen, kann die Anwendung mit dem gepulsten CO₂- oder Erbium:YAG-Laser kombiniert werden.

2. Benigne Tumoren

Adenoma sebaceum

Das Adenoma sebaceum tritt isoliert oder als Teilsymptom des Morbus Bourneville-Pringle auf. Charakteristisch sind multiple, kleine Angiofibrome, die sich symmetrisch in der zentralen Gesichtspartie (v.a. Nase, Nasolabialfalten, Wangen) verteilen. Die Läsionen entstehen meist in der Kindheit oder Pubertät. Im Laufe des Lebens kommt es zur Vermehrung und Vergrößerung.

Der beste Therapieerfolg lässt sich mit dem gepulsten CO₂-Laser erzielen (Song u. Mitarb. 1999). Für vereinzelte rote, aber auch für hautfarbene Papeln, wird der Argonlaser empfohlen (Arndt 1982). Der gepulste Farbstofflaser eignet sich ausschließlich für die Entfernung von flachen (<1 mm), roten Papeln (Boixeda u. Mitarb. 1994). Aus eigener Erfahrung können wir über gute Erfolge einer Kombination von gepulstem CO₂-Laser und nachfolgend gepulstem Farbstofflaser berichten.

Die Patienten müssen eingehend darüber aufgeklärt werden, daß die Behandlung in der Regel nur zu einer vorübergehenden kosmetischen Verbesserung führen kann und Rezidive im Wesen der Erkrankung liegen.

3. Narben

Die Entfernung von Narben ist ein häufiger von Patienten geäußerter Behandlungswunsch in der Dermatologie. Insbesondere Akne kann in schweren Fällen auffällige atrophe Narben hinterlassen.

Die Behandlung atropher Aknenarben erfolgt mittels gepulstem/ultragepulstem CO₂-, Erbium:YAG-Laser oder einer Kombination von beiden.

Mit dem gepulstem/ultragepulstem CO₂-Laser ist ein unblutiges und präzises Arbeiten durch sequentielles Abtragen feinsten Hautschichten möglich (Hruza u. Mitarb. 1997). An Nebenwirkungen treten postoperative Erytheme auf, die wenige Wochen bis zu mehrere Monate anhalten (West 1997), Wundinfektionen sind dagegen selten. Die Häufigkeit einer vorübergehenden, postinflammatorischen Hyperpigmentierung liegt zwischen 15 und 30% (Apfelberg 1997; West 1997). Beim ultragepulsten CO₂-Laser liegt das Narbenrisiko unter 1% (Karpen 1995).

Mit dem Erbium:YAG-Laser ist der thermische Effekt geringer als beim CO₂-Laser. Diese sog. kalte Ablation verringert die Schmerzhaftigkeit und bewirkt eine schnellere Abheilung (Kaufmann, Hibst 1996). Als Therapie der ersten Wahl für atrophe Aknenarben gilt daher der Erbium:YAG-Laser. Eine Kombination von Erbium:YAG- und CO₂-Laser oder die alleinige Behandlung mittels CO₂-Laser ist bei tieferen Narben indiziert.

Eine Angleichung solitärer atropher Narben an das Hautniveau ist unabhängig von deren Genese meist schwierig, hier ist die Indikation einer Laserbehandlung sehr zurückhaltend zu stellen.

Gerötete und/oder hypertrophe Narben und Keloide können mit dem Farbstofflaser der Wellenlänge 585 nm verbessert werden (Alster, McMeekin 1996).

Insgesamt sind je nach Ausprägung ein bis drei Laserdurchgänge im Abstand von mind. 6 Monaten nötig. Zusammenfassend bieten gepulste Lasersysteme bei sorgfältiger Indikationsstellung eine zusätzliche Möglichkeit zu den bisherigen operativen und konservativen Methoden in der insgesamt schwierigen Behandlung von Narben.

4. Vaskuläre Hautveränderungen

Angiom /Lippenrandangiom

Angiome stellen eine Vermehrung von Kapillaren dar, die meist am Rumpf vorkommen und durch ihre hellrote Farbe imponieren, an der Lippe erscheinen sie häufig blau-livide.

Als ideales Lasersystem bei Angiomen hat sich der gepulste Farbstoff- oder der langgepulste KTP-Nd:YAG-Laser erwiesen, auch die IPL-Technologie kommt zum Einsatz (Dummer u. Mitarb. 1998). Nach der Behandlung erfolgt innerhalb von 3 bis 4 Wochen die Rückbildung, eine postoperative Schwellung ist selten.

Granuloma pyogenicum

Das Granuloma pyogenicum ist ein eruptives, meist traumatisch induziertes kapilläres Angiom. Die Bildung eines Granuloma pyogenicum ist auch als Komplikation nach Argon-, Farbstoff- und Nd:YAG-Lasertherapie beschrieben worden (Abd-el-Raheen u. Mitarb. 1994).

Für sehr kleine und flache Granulome kann dennoch der gepulste Farbstofflaser eingesetzt werden. Nach durchschnittlich ein bis drei Sitzungen kommt es zur Rückbildung (Glass, Milgraum 1992). Vorsichtig können auch der Argon- oder Dauerstrich-Nd:YAG-Laser eingesetzt werden, hier besteht jedoch ein erhöhtes Narbenrisiko.

Bei großen und exophytisch gewachsenen Läsionen ist der CO₂-Laser indiziert. Durch die kombinierte Anwendung von Dauerstrich-CO₂-Laser, der eine schnelle und blutarme Vaporisation der exophytischen Anteile ermöglicht, und nachfolgend dem ultragepulsten CO₂-Laser, der eine schonende Feinabtragung der Granulombasis erlaubt, gelingt die Entfernung mit allenfalls minimaler Narbenbildung (Raulin u. Mitarb. 2002).

Hämangiom

Hämangiome sind gutartige Gefäßtumoren, die bei Neugeborenen mit einer Inzidenz von 1-5% vorkommen, Frühgeborene sind mit 23% häufiger betroffen. (Michel u. Mitarb. 1998; Fishman, Mulliken 1993). Hauptlokalisation ist der Kopf-Hals-Bereich (60%), gefolgt von Rumpf (25%) und Extremitäten (15%) (Fishman, Mulliken 1993; Cremer 1998). Etwa 85% der Säuglingshämangiome liegen oberflächlich kutan, 1-2% subcutan, ca. 12% treten als gemischte Formen auf (Werner, Raulin 1999). In der Regel folgt auf eine Wachstumsphase von 6-8 Monaten eine stationäre Phase, die dann in eine Regression bis zum 10. Lebensjahr übergeht (Fishman, Mulliken 1993; Grantzow 2001). Am Ende der Spontanregression beobachtet man in bis zu 50% der Fälle Residuen wie Narben, Teleangiektasien und atrophische Hautbezirke (Greve u. Mitarb. 1997). Im Einzelfall wachsen Hämangiome monströs und zeigen keinerlei Rückbildungstendenz. Zur Diagnostik und Verlaufskontrolle (Tiefenausdehnung, Vaskularisierungsgrad und Shunts) hat sich die farbkodierte Duplexsonographie etabliert (Werner u. Mitarb. 2002).

Die häufigsten Komplikationen nicht behandelter Hämangiome bestehen in Blutungen und Ulzerationen mit evtl. sekundärer Infektion. Bei oral oder periorbital gelegenen Tumoren können außerdem die entsprechenden Organfunktionen wesentlich beeinträchtigt werden (Hellwig, Raulin 1996). Heute hat sich zunehmend die frühzeitige Behandlung durchgesetzt, wobei insbesondere die Lokalisation, die Wachstumstendenz und die Größe der Tumoren für die Therapieentscheidung maßgeblich sind (Poetke u. Mitarb. 2001). Hämangiome im Gesicht, Orotrachealtrakt und Anogenitalbereich gelten als Notfälle (Cremer 1992).

Für initiale oberflächliche Hämangiome, die nicht mehr als 3 mm über dem Hautniveau erhaben sind, und für solche mit großer Flächenausdehnung gilt der gepulste Farbstofflaser als hervorragende Therapieoption. In über 90% der Fälle kann in 1 bis 4 Sitzungen in Abständen von 2 bis 4 Wochen ein Wachstumsstillstand erzielt werden. Das Risiko für bleibende Nebenwirkungen (v.a. geringfügige atrophe Narben) liegt unter 1%. Alternativ können der langgepulste KTP-Nd:YAG oder die IPL-Technologie zur Anwendung kommen (Raulin, Greve 2001; Cremer 1999). Der langgepulste KTP-Nd:YAG ist nebenwirkungsarm und weniger schmerzhaft als der Farbstofflaser und wird eher zur

Folgebehandlung von Hämangiomen in der Regressionsphase empfohlen.

Subcutan proliferierende Hämangiome können mit dem Farbstofflaser nicht oder nur ungenügend zur Rückbildung gebracht werden. Hier wird bei entsprechendem Wachstum und drohenden Komplikationen v.a. der cw-Nd:YAG-Laser, der bis etwa 7 mm in das Gewebe eindringt und eine unspezifische Koagulation bewirkt, eingesetzt. Bei der perkutanen Therapie muss durch eine externe Kühlung (z.B. Eiswürfel) eine zu starke Erhitzung der Epidermis verhindert werden. Sind die Tumoren so tief gelegen, daß das Licht des Lasers die gewünschte Eindringtiefe nicht erreicht, kann eine interstitielle Therapie mit Hilfe einer Punktionskanüle unter Ultraschallkontrolle notwendig werden (Werner u. Mitarb. 2002). Beide Verfahren werden in Kurznarkose durchgeführt. Postoperativ treten oft starke Schwellungen und Krustenbildungen auf, das Risiko zur Narbenbildung und Pigmentstörung liegt im Vergleich zum Farbstofflaser deutlich höher.

Lymphangiom /Hämatolymphangiom

Lymphangiome zeigen sich klinisch als zosteriform angeordnete, klare Bläschen. Man unterscheidet kapilläre und kavernöse Formen, sie können angeboren oder erworben sein. Häufige Lokalisationen sind Kopf, Hals und der Stamm.

Mittels Lasertherapie können v.a. oberflächlich gelegene Tumoren ohne Verbindung zur Tiefe hin gut behandelt werden, die besten Ergebnisse weisen der Dauerstrich- und ultragepulste CO₂-Laser auf (Haas, Narurkar 1998). In Einzelfällen wurden auch der Argon- und Dauerstrich-Nd:YAG-Laser eingesetzt, hier besteht jedoch ein erhöhtes Narbenrisiko (White u. Mitarb. 1998). Gute Ergebnisse konnten wir in eigener Erfahrung auch mit dem langgepulsten KTP-Nd:YAG- in Kombination mit dem CO₂-Laser erreichen. Rein kutane Lymphangiome konnten so in wenigen Sitzungen vollständig entfernt werden (Raulin, Greve 2001). Rezidive treten vorwiegend bei kutan bis subkutan gelegenen Tumoren auf.

Naevus flammeus

Der Naevus flammeus ist ein teleangiektatisches Hamartom, welches histologisch erweiterte Kapillaren und Venolen zeigt. Feuermale sind von Geburt an vorhanden und treten bei ca. 3% aller Neugeborenen auf (Lorenz u. Mitarb. 2000). Mit ausgedehnten Naevi flammei assoziierte Syndrome sind das Klippel-Trénaunay- und das Sturge-Weber-Syndrom. Die Farbe imponiert zunächst rot. Mit zunehmendem Alter werden die Feuermale meist dunkler und dicker und können angiomatöse Knoten aufweisen.

Die Lasertherapie des Naevus flammeus erfolgte zunächst mittels Argon-Laser. Heute gilt der gepulste Farbstofflaser als Therapie der Wahl. Naevi flammei an Hals und Rumpf sprechen in der Regel besonders gut an. An diesen Lokalisationen konnten Clearance-Raten von >75% bei 73% bzw. 70% der Patienten erzielt werden, an der oberen bzw. unteren Extremität nur bei 42% bzw. 50% der Patienten. Eine möglichst frühe Behandlung bis zum dritten Lebensjahr scheint sich auf das Behandlungsergebnis günstig auszuwirken, bei den unter 3-jährigen werden Clearance-Raten von >75% bei 73,9% der Patienten erzielt, bei 3-10-jährigen nur noch bei 50% (Wimmershoff u. Mitarb. 2001 b). Van der Horst et al. hingegen konnten keinen Unterschied im Erfolg zwischen Säuglingen,

Kleinkindern und älteren Kindern finden (van der Horst u. Mitarb. 1998). Auch die Farbe ist ein mitbestimmender Faktor für den Behandlungserfolg. So zeigen hellrote und rote Feuermale bessere Erfolgsquoten als livide oder rosafarbene (Wimmershoff u. Mitarb. 2001 b). Je kleiner das Feuermal ist, umso günstiger ist die Prognose (Morelli u. Mitarb. 1995). Die Eltern der Kinder sollten darüber aufgeklärt werden, daß die Aufhellung des Naevus flammeus oft 3-6 oder mehr Behandlungen erfordert. Wimmershoff et al. zeigten, daß die Anzahl der notwendigen Sitzungen bei 0- bis 2-jährigen Kindern mit durchschnittlich 5 deutlich niedriger lag als bei älteren. So waren bei 11- bis 20-Jährigen im Mittel 7,8 Sitzungen notwendig.

Als häufigste Nebenwirkung tritt in bis zu 16% der Behandlungen eine transiente Hyperpigmentierung auf. Hypopigmentierungen sind mit bis zu 6% seltener. Atrophe bzw. hypertrophe Narben zeigen sich bei bis zu 5% bzw. 3% (Wimmershoff u. Mitarb. 2001 b). Orten et al. stellten in einer Nachbeobachtungszeit von 3 Jahren in einem Kollektiv von 64 Patienten ein Rezidiv bei 3,1% nach einem Jahr, bei 20,8% nach einem bis zwei Jahren und bei 40% nach zwei bis drei Jahren fest (Orten u. Mitarb. 1996). Die geringe Anzahl der Patienten und die fehlende Randomisierung schränkt die Aussagefähigkeit dieser Daten jedoch ein. Hier müssen kontrollierte Langzeitstudien zeigen, ob die guten Ergebnisse bei Kindern von Dauer sind.

Insgesamt lässt sich sagen, daß die Behandlung von Naevi flammei mit dem gepulsten Farbstofflaser eine sichere und wirksame Methode ist. Die gegenwärtigen Erkenntnisse sprechen dafür, eine möglichst frühzeitige Therapie schon im Säuglings- oder Kleinkindesalter anzustreben.

Spider Naevus

Spider Naevi sind radiär von einem arteriellen Zentralgefäß ausstrahlende Teleangiektasien, die v.a. im Gesicht und am Oberkörper vorkommen. Sie treten gehäuft bei Kindern, Schwangeren oder Patienten mit Leberzirrhose auf.

Für ihre Behandlung eignet sich v.a. der gepulste Farbstofflaser. Meist kann in einer Sitzung eine vollständige und narbenfreie Entfernung erreicht werden, wobei das Verfahren von Kindern oft auch ohne Anästhesie gut toleriert wird. Der langgepulste KTP-Nd:YAG-Laser und die IPL-Technologie kommen als Alternativen in Betracht, erzielen allerdings keine vergleichbaren Ergebnisse (West, Alster 1998; Schroeter, Neumann 1998). Von früheren Verfahren wie der Elektrokaustik oder Sklerosierung sollte heute abgesehen werden.

Ulerythema ophryogenes

Beim Ulerythema ophryogenes handelt es sich um eine genetisch bedingte, im Kindes- und Jugendalter beginnende follikuläre Verhornungsstörung, die v.a. im Bereich der lateralen Augenbrauen oder Wangenpartie zu follikulären Hyperkeratosen führt. Zusätzlich kann ein persistierendes, symmetrisches Gesichtserythem vorliegen, für dessen Entfernung sich der gepulste Farbstofflaser und die IPL-Technologie bewährt haben. Um eine einheitliche Aufhellung der Rötung zu erzielen, sind oft drei bis fünf Sitzungen notwendig. Auf jeden Fall sollte eine Probebehandlung erfolgen, da es auch schlecht ansprechende oder therapieresistente Fälle gibt (Raulin, Greve 2001).

5. Virale Erkrankungen

Mollusca contagiosa

In der Behandlung von Mollusken stellt der Laser eine neue Option zu den bekannten Verfahren dar. Mit dem gepulsten Farbstofflaser (585 nm) kann in ein bis zwei Sitzungen eine schnelle, unblutige und nur wenig schmerzhaft Abheilung erzielt werden. In Einzelfällen ist eine Oberflächenanästhesie (z.B. mit Emla®-Creme) notwendig (Hammes u. Mitarb. 2001). Prinzipiell ist auch eine Abtragung durch den gepulsten CO₂- oder den Erbium:YAG-Laser möglich, wobei allerdings ein erhöhtes Narbenrisiko und die Gefahr der aerogenen Kontamination mit Virusfragmenten besteht (Ferenczy u. Mitarb. 1990).

Primär sollte jedoch, auch unter dem Gesichtspunkt der Kosteneffektivität, zur Behandlung von Dellwarzen die Sanierung prädisponierender Ekzemherde sowie die Excochleation oder Kryotherapie der Mollusken erfolgen.

Verrucae palmares /plantares /vulgares

Für die Behandlung mit dem gepulsten Farbstofflaser werden nach ein bis acht Behandlungen Erfolgsquoten zwischen 60 und 90% angegeben. Vorbehandelte, therapieresistente Warzen weisen eine bessere Ansprechrate auf als unbehandelte (Jacobsen u. Mitarb. 1997). Allerdings sind hier auch Therapieversager nicht selten. Wimmershoff et al. behandelten 31 Verrucae vulgares bei 24 Patienten mit dem langgepulsten Farbstofflaser. Bei nur 2 Patienten (6,5%) konnte eine komplette Abheilung erzielt werden, in 29% der Fälle zeigte sich lediglich eine Verbesserung des Befundes (<50% der Ausgangsgröße) (Wimmershoff u. Mitarb. 2001 a).

Mit dem Dauerstrich-CO₂-Laser wird ähnlich wie bei der elektrokaustischen Koagulation oder chirurgischen Excision eine vollständige Entfernung der Warzen in einer Sitzung angestrebt. Trotz der Vorteile einer unblutigen Behandlung treten in bis zu 35% Rezidive auf (Sloan u. Mitarb. 1998).

Der Erbium:YAG-Laser wird aufgrund geringer Fähigkeit zur Blutstillung für die Behandlung palmarer oder plantarer Warzen seltener eingesetzt.

Zusammenfassend sollte der Laser bei kutanen Warzen nur in Ergänzung oder nach Versagen der konventionellen Methoden zum Einsatz kommen.

Verrucae planae juveniles

Verrucae planae juveniles sind flach erhabene Warzen, die v.a. im Gesicht von Kindern und Jugendlichen auftreten und häufig eine Spontaninvolution zeigen. Webster et al. berichtet über Behandlungserfolge mit dem gepulsten Farbstofflaser, Dmovsek-Olup und Vedlin mit dem Erbium:YAG-Laser (Webster u. Mitarb. 1995; Dmovsek-Olup, Vedlin 1997). In eigener Erfahrung konnten wir pigmentierte juvenile Warzen in Einzelfällen erfolgreich mit dem gütegeschalteten Rubinlaser in ein bis zwei Sitzungen entfernen (Raulin, Greve 2001).

6. Seltene Indikationen

Von Bedeutung im Kindesalter ist die Epilation behaarter Hauttransplantate an ungünstigen Lokalisationen (z.B. Augenhöhle) oder bei Notwendigkeit einer Haarlosigkeit z.B. für Cochlea-Implant- oder Hypospadiе-Operationen. Die Entfernung der Haare kann mit dem Alexandrit-, Dioden-, Rubin-, gütegeschalteten oder langgepulsten Nd:YAG-Laser oder mittels der IPL-Technologie erfolgen. Vergleichende Studien zeigen dabei ähnlich gute Ergebnisse (Raulin, Greve 2001).

Lichen sclerosus et atrophicus bei Kindern kann durch Symptome wie Juckreiz, Blutung oder Schmerzen im betroffenen Bereich (meist genital) starke Beschwerden hervorrufen. Rabinowitz berichtet über den erfolgreichen Einsatz des gepulsten Farbstofflasers bei einer 7-jährigen Patientin im Genitalbereich (Rabinowitz 1993). Die Blutungsneigung konnte nach 4 Behandlungen beseitigt werden.

Zur Behandlung venöser Malformationen gilt die IPL-Technologie als Therapie der Wahl. Der Einsatz des gepulsten Farbstoff- oder langgepulsten KTP-Nd:YAG-Lasers ist aufgrund der geringen Eindringtiefe bei dieser Erkrankung ineffektiv.

Schlußfolgerung

Während bei Erwachsenen eine Lasertherapie trotz zum Teil bestehender Schmerzhaftigkeit meist unproblematisch möglich ist, erfolgt im Kindesalter die Anwendung immer noch mit gewisser Zurückhaltung.

Bei Hämangiomen und Naevi flammei, die zu den häufigsten und wichtigsten dermatologischen Indikationen bei Kindern zählen, ist trotz Schmerzhaftigkeit der Einsatz des Lasers sehr zu empfehlen, um psychischen Komplikationen frühzeitig entgegen zu wirken. Die Form der anästhetischen Maßnahmen (topische Anästhetika, Infiltrationsanästhesie, Vollnarkose) sollte sich in solchen Fällen im Wesentlichen nach Lokalisation, Ausprägung und Alter des Patienten richten. Spider Naevi, Angiome, Lymphangiome und das Ulerythema ophryogenes stellen ebenfalls Indikationen mit guten Erfolgen dar. Beim Granuloma pyogenicum bietet der Laser deutliche Vorteile gegenüber der chirurgischen Excision. Pigmentierte Hautveränderungen wie Café-au-lait-Flecke und Epheliden können bei großem Leidensdruck mit gütegeschalteten, pigmentspezifischen Lasersystemen entfernt werden. Sehr gute Ergebnisse liefert der Laser bei Schmutztätowierungen. Beim Becker-Naevus hingegen sollte aufgrund noch nicht optimaler Ergebnisse der Lasereinsatz eher zurückhaltend erfolgen. Die Behandlung von Naevuszellnaevi mittels Laser darf nur ausnahmsweise und nur im Rahmen kontrollierter Studien erfolgen. Für virale Erkrankungen wie Mollusken, Verrucae juveniles und Verrucae vulgares sollten unter dem Gesichtspunkt der Kosteneffektivität primär die bestehenden konventionellen Verfahren eingesetzt werden. In der insgesamt schwierigen Behandlung von Narben bieten gepulste Lasersysteme eine zusätzliche Möglichkeit zu den bisherigen operativen und konservativen Methoden.

Zusammenfassend lässt sich sagen, dass im Kindes- und Jugendalter bei einer Vielzahl von dermatologischen Erkrankungen eine Laseranwendung als Therapie der Wahl oder als Alternative zu

bestehenden, etablierten Verfahren in Erwägung gezogen werden sollte.

(Literatur bei den Verfassern)

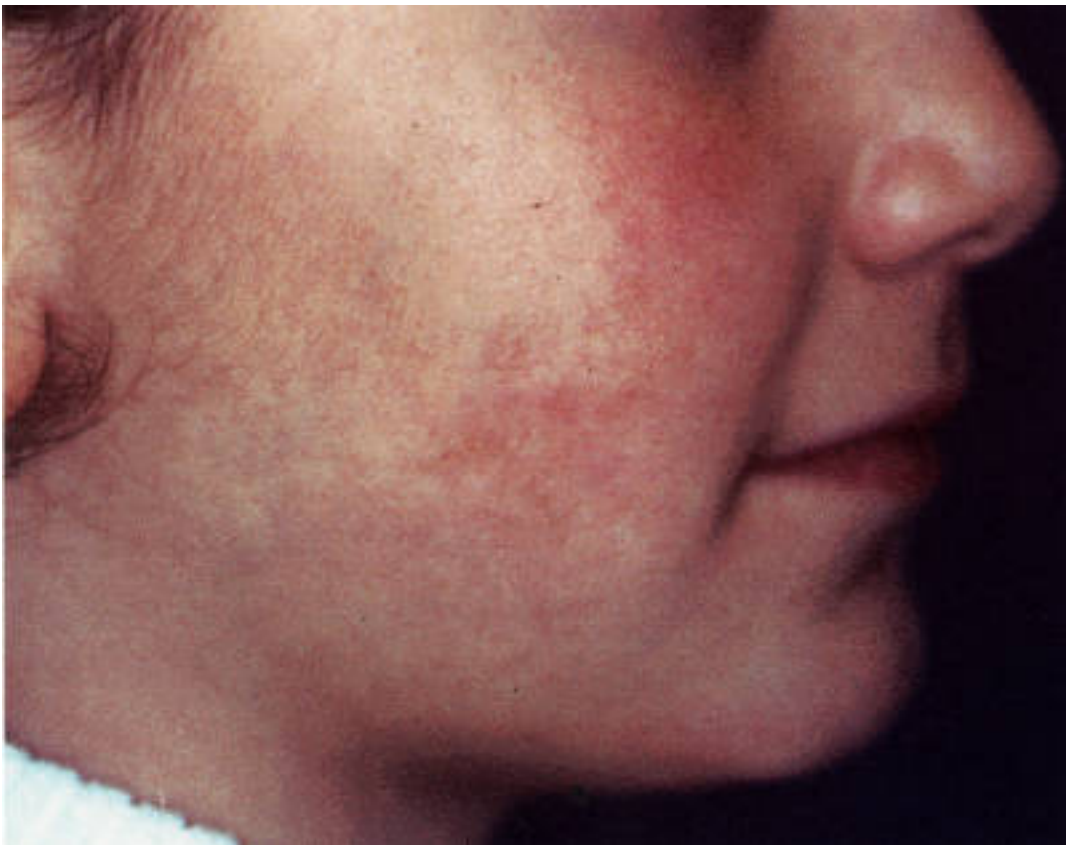
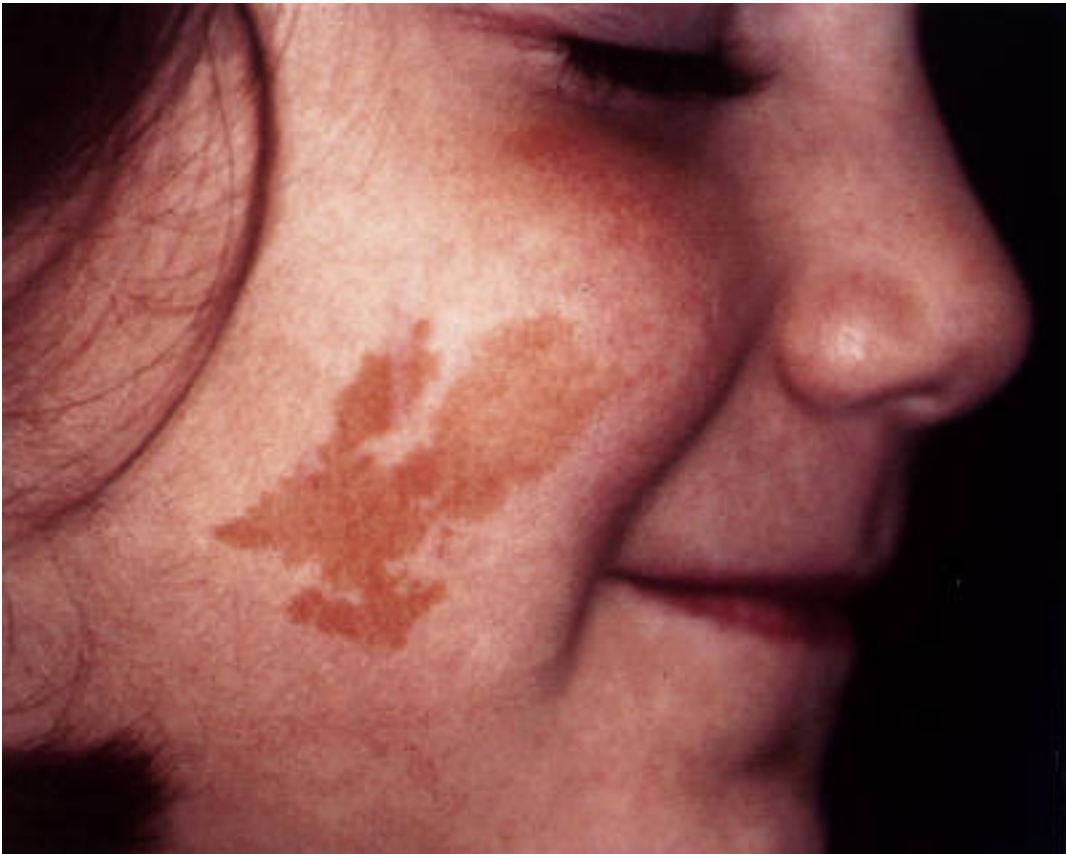
Abb. 1 und 2: 5-jähriges Mädchen mit Cafe-au-lait-Fleck im Gesicht vor und nach 3 Behandlungen

mit dem gütegeschalteten Rubinlaser.

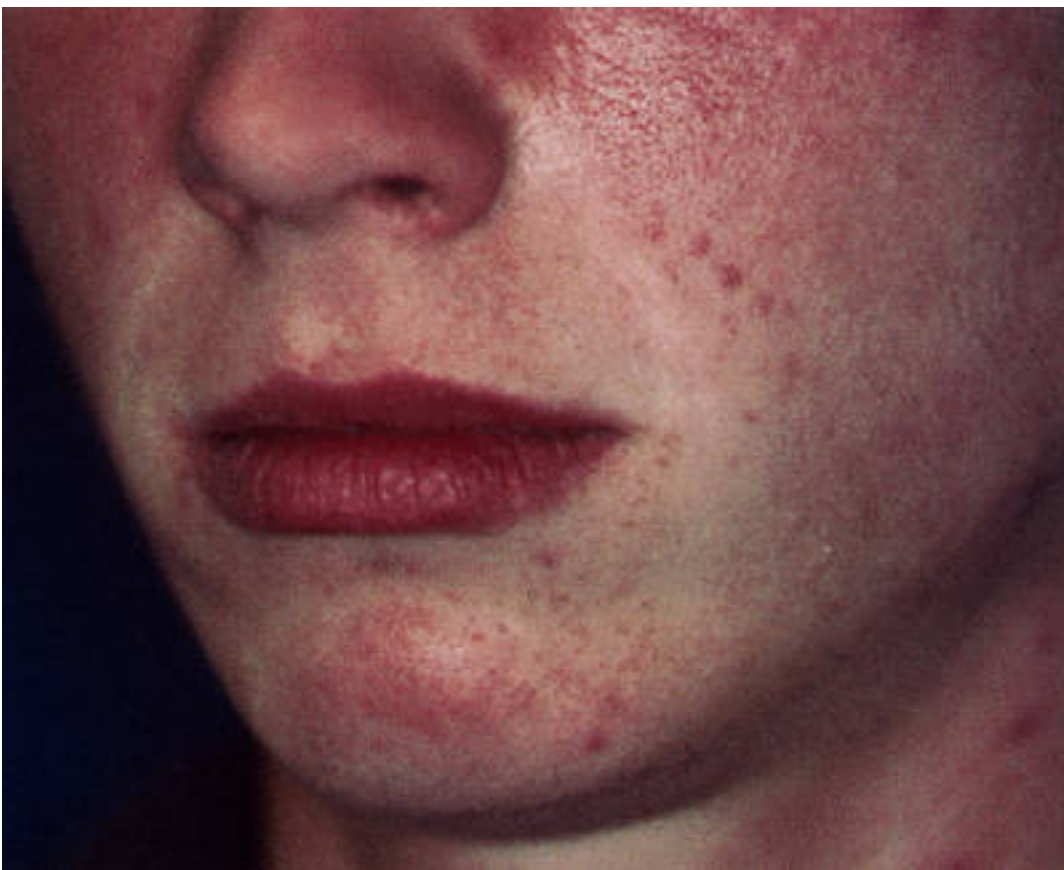
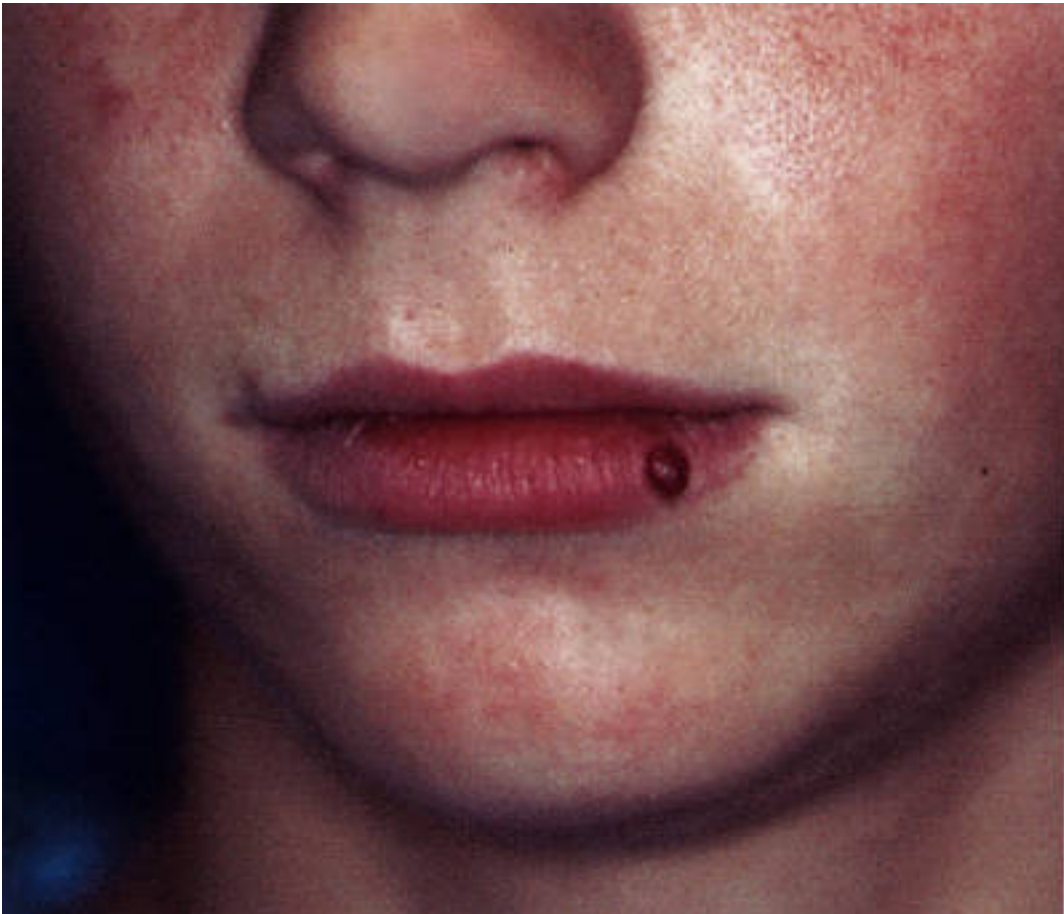
Abb. 3 und 4: 14-jähriger Junge mit Granuloma pyogenicum an der Lippe vor einmaliger kombinierter Behandlung mit dem Dauerstrich-CO₂-und nachfolgend dem gepulsten CO₂-Laser

bzw. Kontrollfoto als 19-Jähriger.

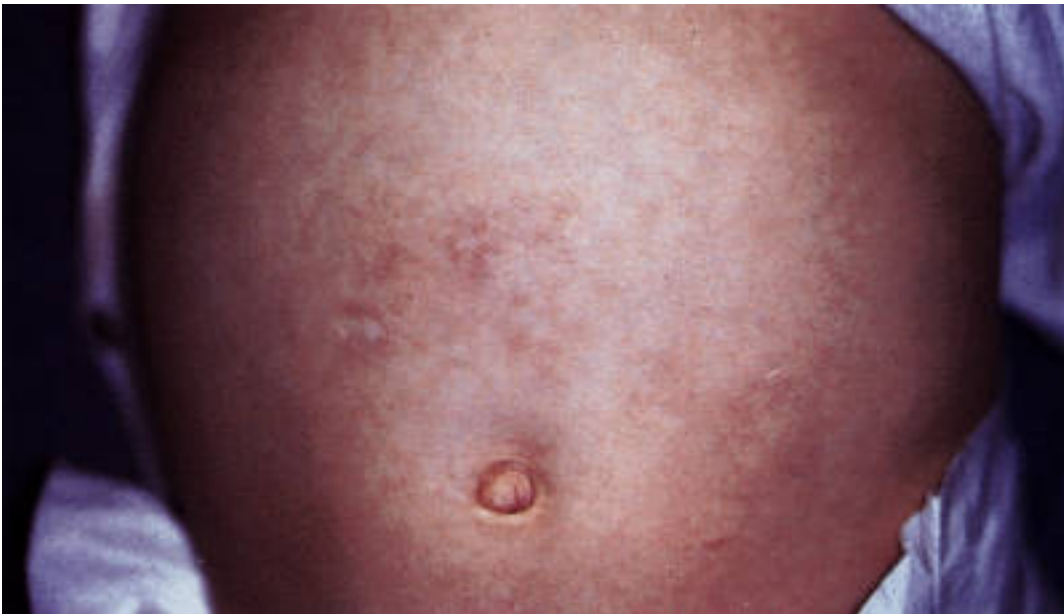
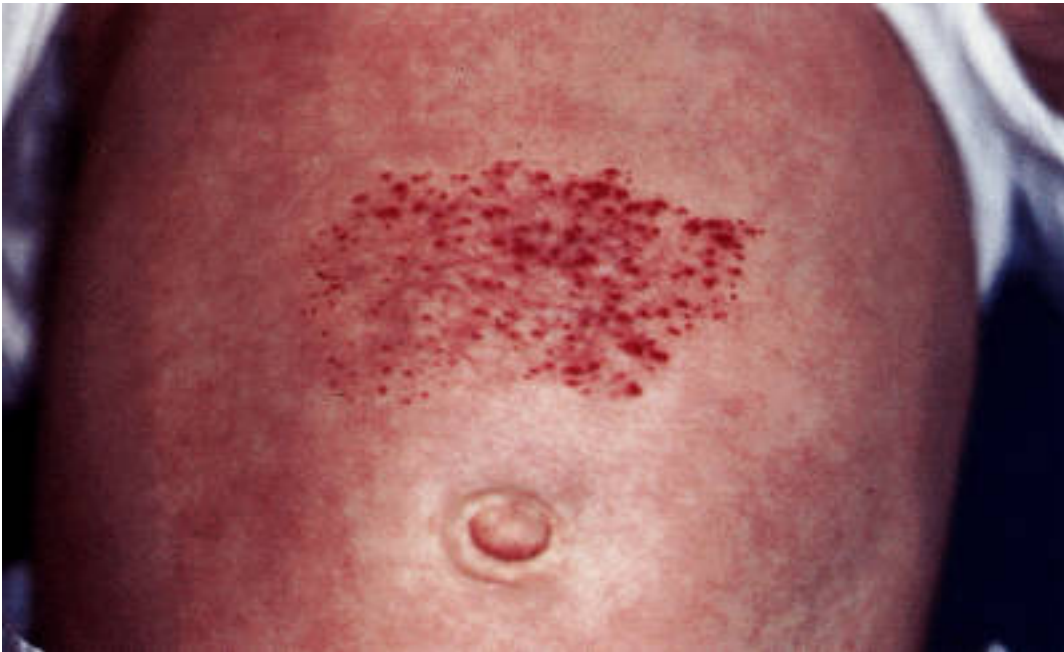

Abb. 5 und 6: 2 Monate alter Säugling (Junge) mit Hämangiom am Bauch vor und nach 6 Behandlungen mit dem gepulsten Farbstofflaser.

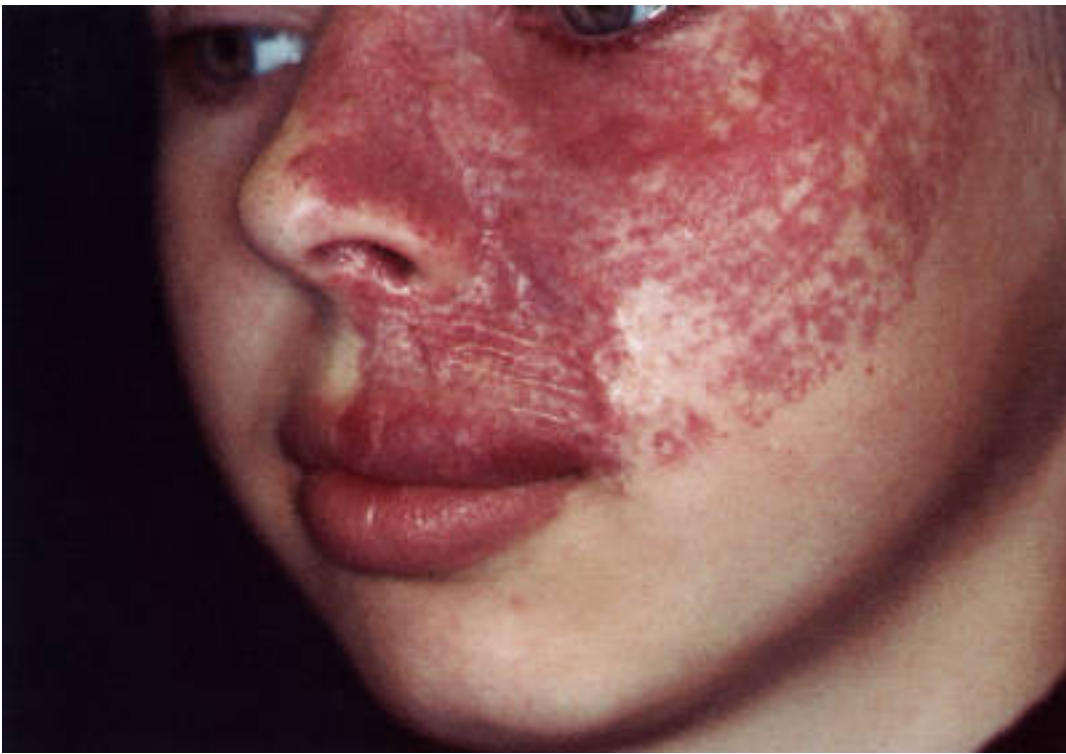

Abb. 7: 14-jähriges Mädchen mit Naevus flammeus im Gesicht: narbige Residuen nach 12 Behandlungen mit dem Argonlaser (in Russland) mit wahrscheinlich zu hoher Leistung.

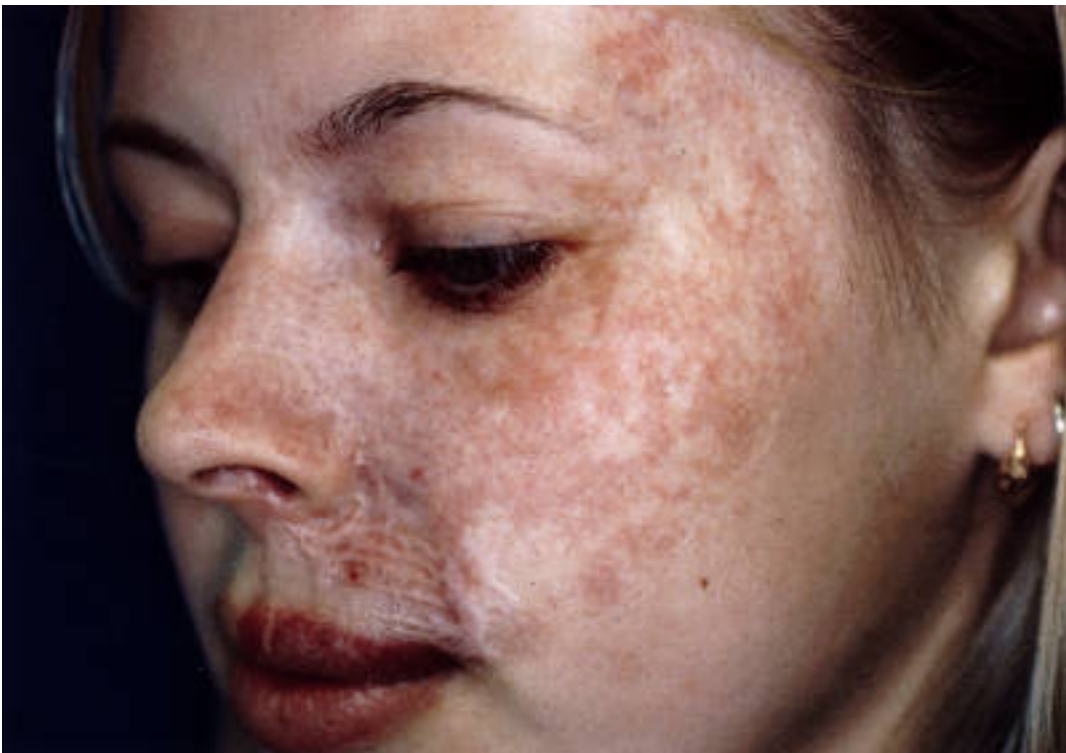

Abb. 8: Zustand mit 16 Jahren nach 11 Behandlungen mit dem gepulsten Farbstofflaser, einer Behandlung mit langgepulstem KTP-Nd:YAG-Laser sowie an der Oberlippe zusätzlich 6-maliger Kryotherapie.

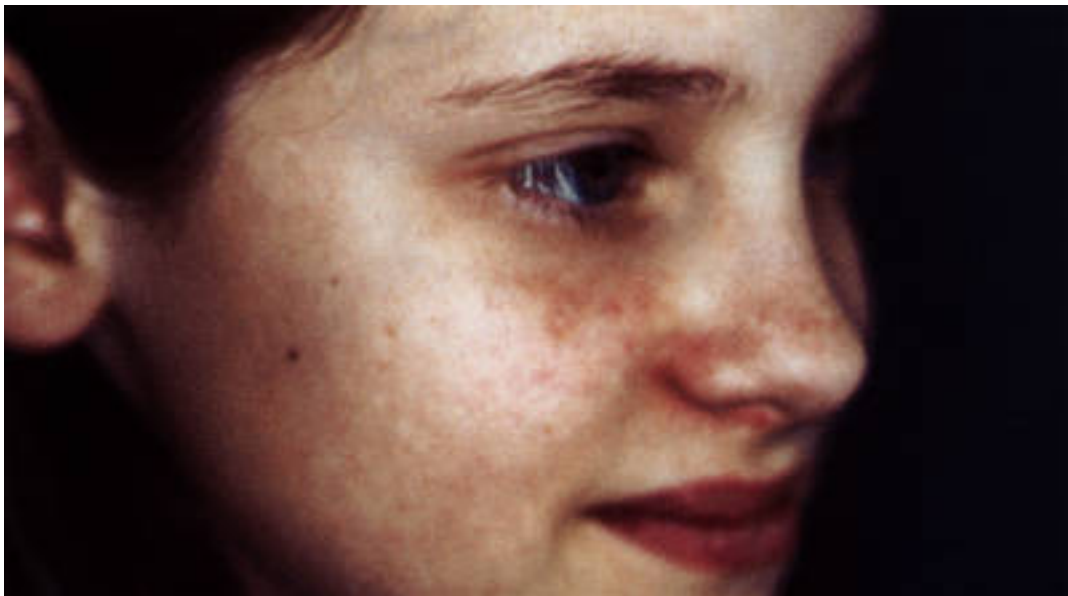
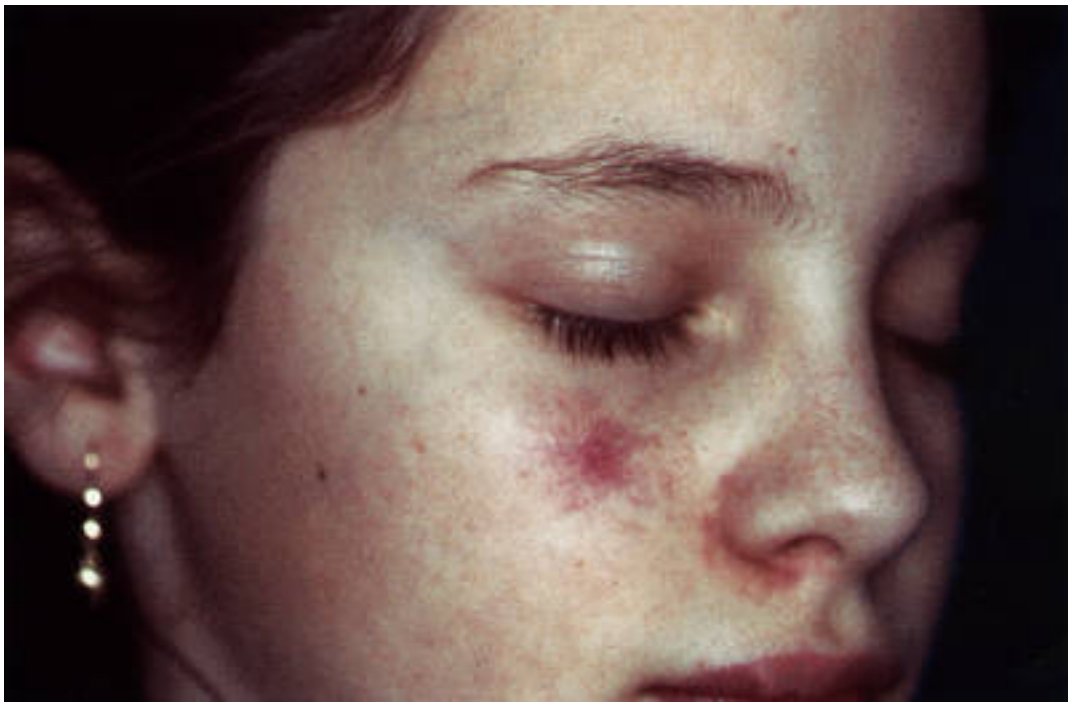
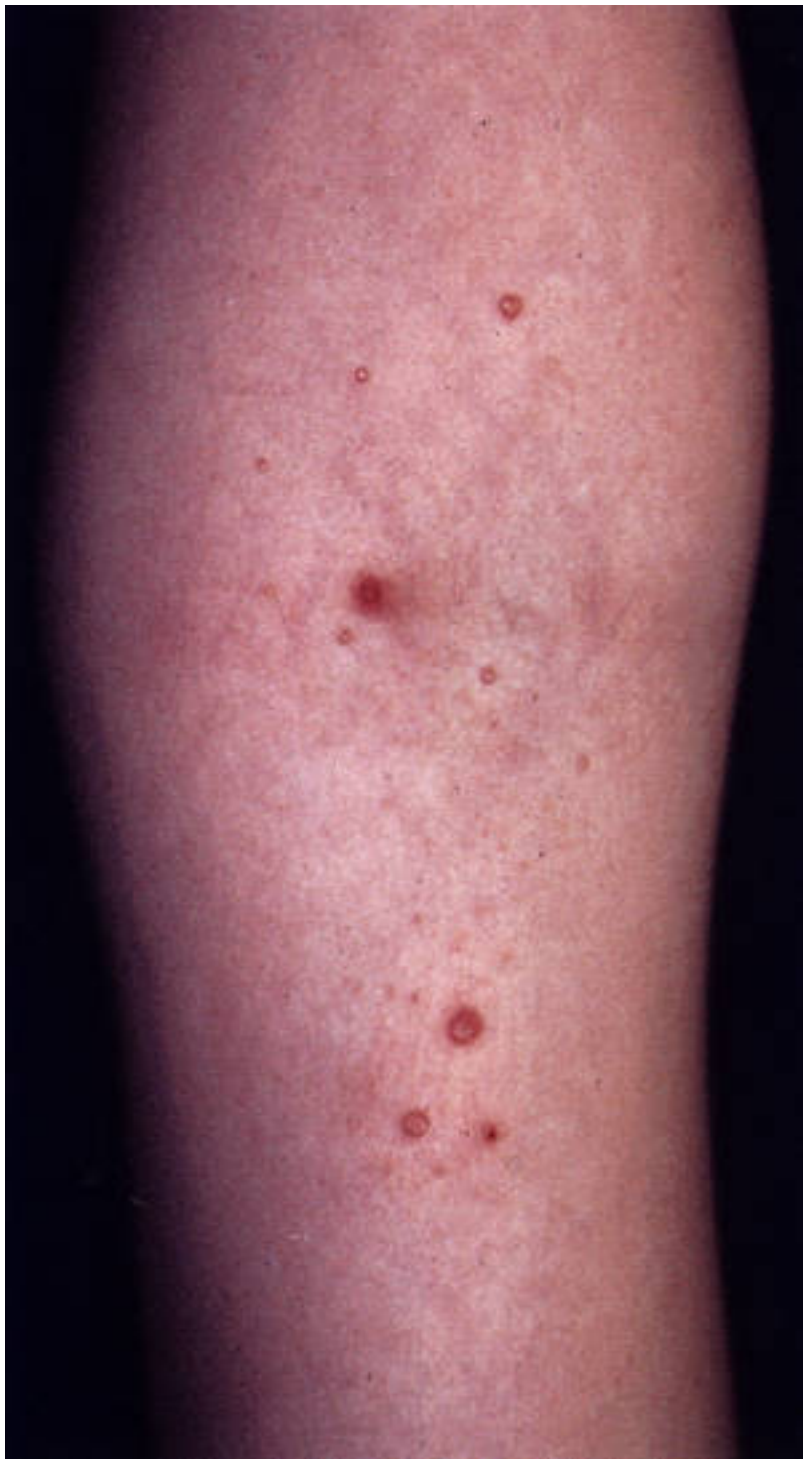Abb. 9 und 10: 12-jähriges Mädchen mit Spider Naevus an der rechten Wange vor und nach einmaliger Behandlung mit dem gepulsten Farbstofflaser.



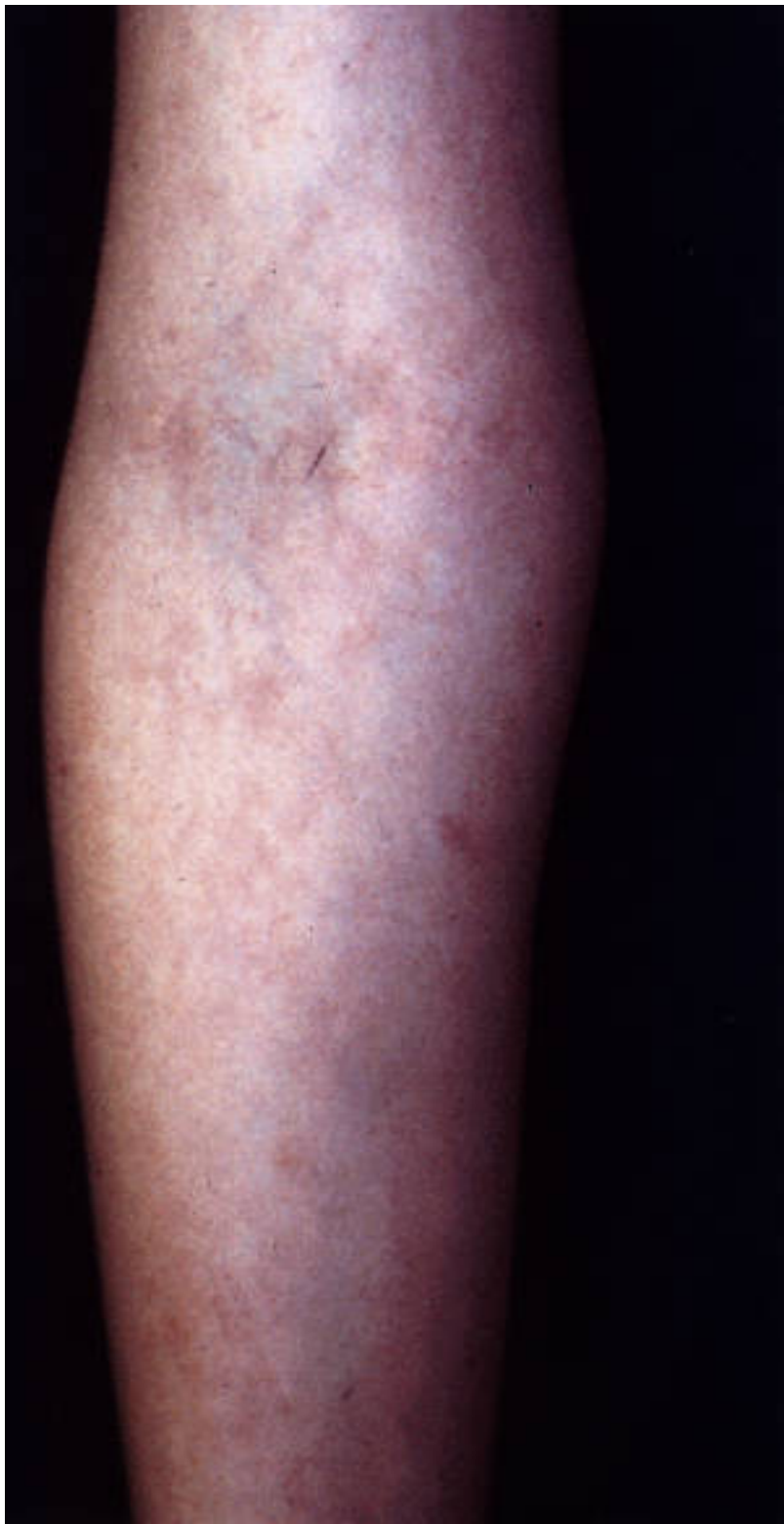

Abb. 11 und 12: 8-jähriges Mädchen mit Mollusca contagiosa am Arm vor und nach einmaliger Behandlung mit dem gepulsten Farbstofflaser.

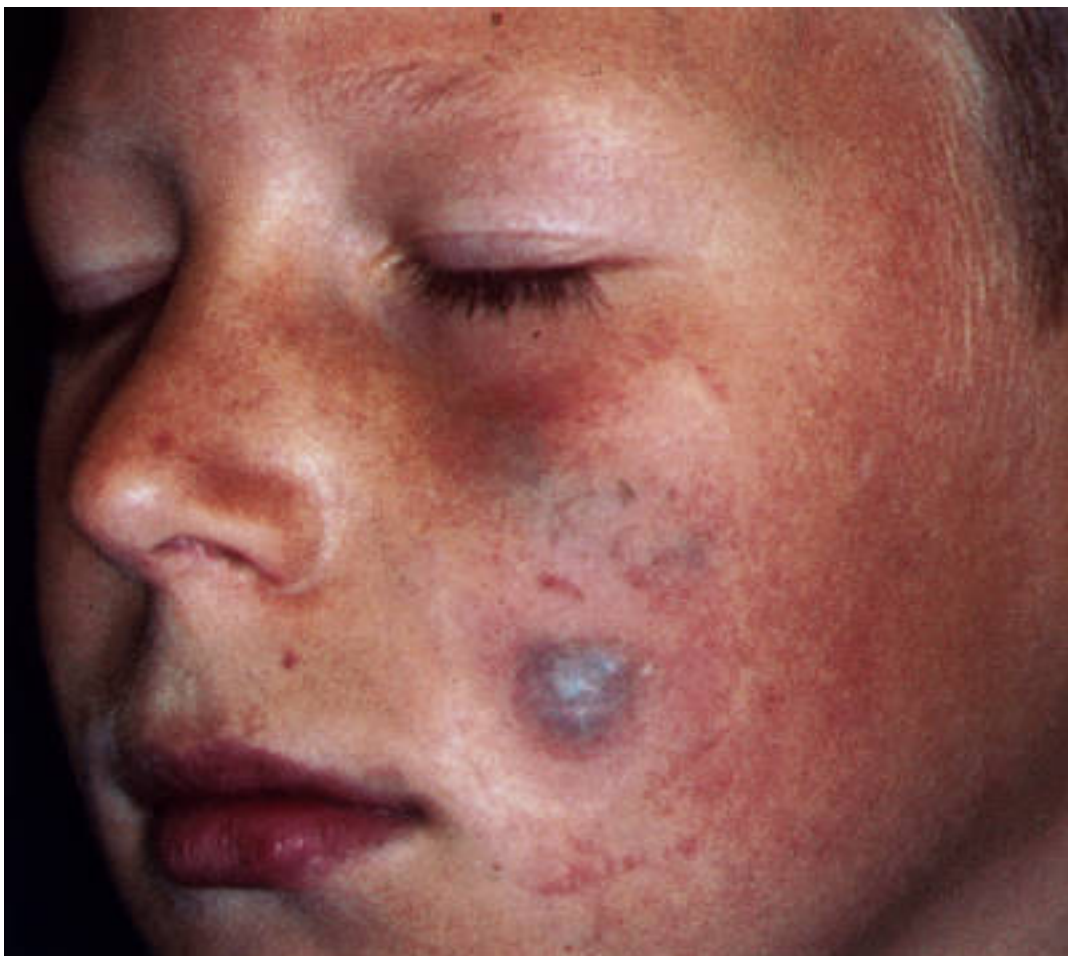
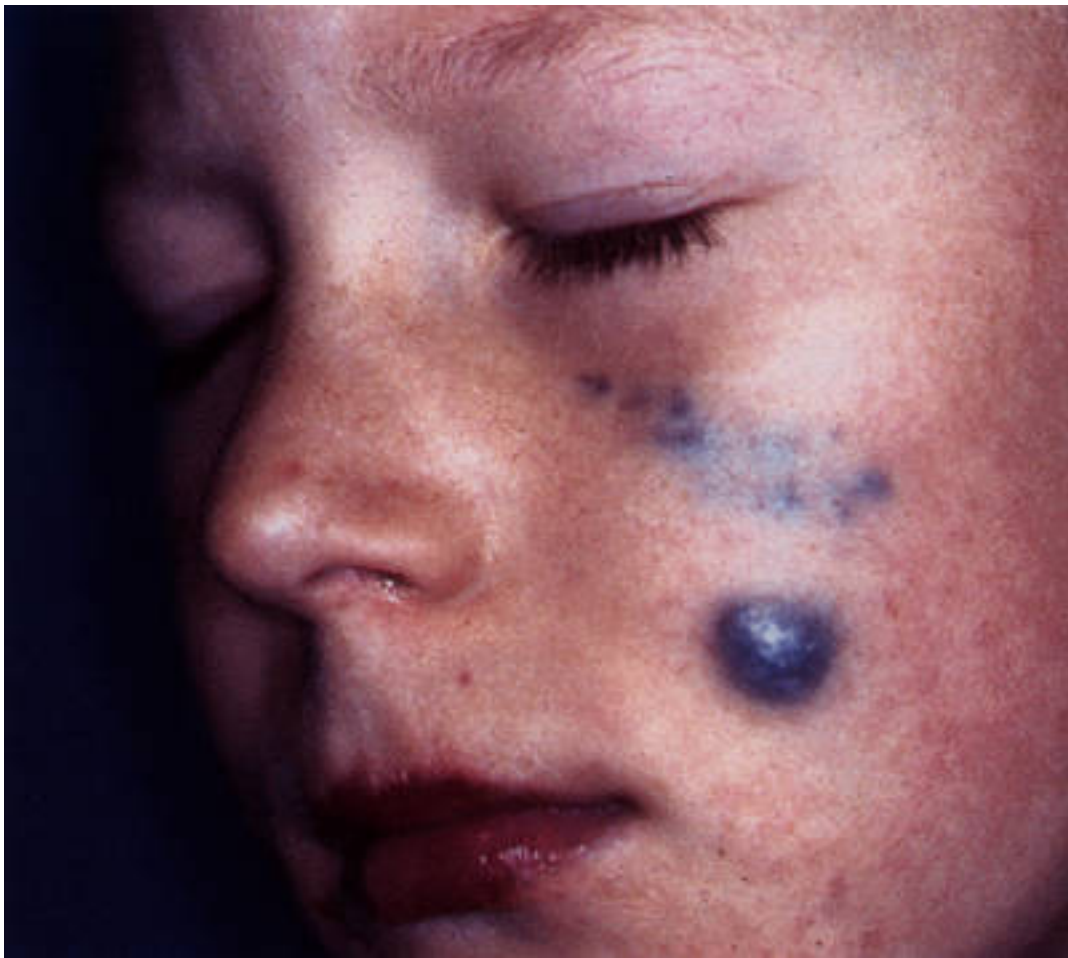
Abb. 13 und 14: 9-jähriger Junge mit venöser Malformation an der linken Wange vor und nach 11

