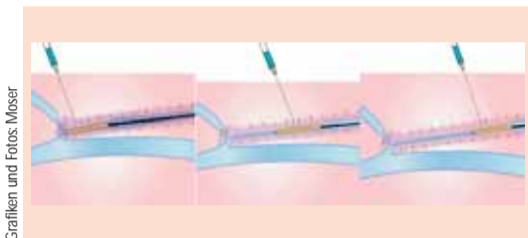


Segmentale endovenöse Radiowellenobliteration (RFO) zur Behandlung der Stammvarikose

# Effektiv und nebenwirkungsarm

Dr. med. Christian M. Moser, Karlsruhe, vergleicht die Segmentale endovenöse Radiowellenobliteration (RFO) mit traditionellen chirurgischen Therapien bei Patienten mit oberflächlichem venösem Rückstrom.

Vielen Patientinnen und Patienten wurde über Jahre hinweg von professioneller Seite erklärt, dass Besenreiser oder Krampfadern ein rein kosmetisches Problem sind, keine Symptome machen und eigentlich gar nicht weiter beachtet werden sollten. Der medizinische Fortschritt während der letzten Jahrzehnte brachte jedoch ein neues Verständnis für venöse Funktionsstörungen und deren Therapien.



Tumescenz-Infiltration kann die oberflächlichen Venen bis zu 10mm unter die Haut drücken und bildet so eine Schutzschicht für das angrenzende Gewebe gegen die Wärme, um thermische Verletzungen zu vermeiden

Laut deutscher Gefäßliga leiden rund 32 Millionen Menschen unter leichten Venenbeschwerden. Jede zweite Frau und jeder vierte Mann in der Bundesrepublik hat Krampfadern. Jeder achte Erwachsene ist von einer bereits fortgeschrittenen chronischen Venenerkrankung betroffen. Eine Hauptursache ist die Klappeninsuffizienz der Vena saphena magna (VSM), deren Symptome Seitenastvarikose, Beinschwellungen, Hautpigmentierungen und Ulzerationen sind. Die herkömmliche Therapie beinhaltet die Ligatur der saphenofemorale Einmündung und die Exhairese der Vena saphena magna und, wenn notwendig, deren Seitenäste.

chirurgischen Ligation und Exhairese ebenfalls mit einem Evidenzgrad Ib.

## Ziel ist der Verschluss der inkompetenten Venen

Eines der etablierten und durch sehr zahlreiche Studien in seiner Wirksamkeit nachgewiesenes Verfahren ist die Radiofrequenzabliteration (RFO). Dabei handelt es sich um ein endovenöses, Katheter-gestütztes Verfah-

ren, dessen Ziel der Verschluss der inkompetenten Venen ist. Dies wird durch die direkte thermische Schädigung der Venenwand erreicht. Durch die Erhitzung kommt es nicht nur zur Destruktion des Endothels, sondern auch zur Denaturierung der Media und als Folge zum thrombotisch-fibrinösen Verschluss der Venen. Das ClosureFast System (Covidien) besteht aus einem Radiofrequenzgenerator (RF) und einem Einmalkatheter. Der Katheter besitzt ein 7 bzw. 3 cm langes Heizelement und führt zu einer segmentalen Ablationstechnik. Während der Energieabgabe bleibt der Katheter ortständig. Das Heizelement wird auf 120° C gebracht für eine

schall-kontrollierte Positionierung des Katheters vermindern die durchschnittliche Inzidenz einer TVT in den publizierten Studien auf 0 und 2 %.

## Endoluminale RFO versus Stammvenenexhairese

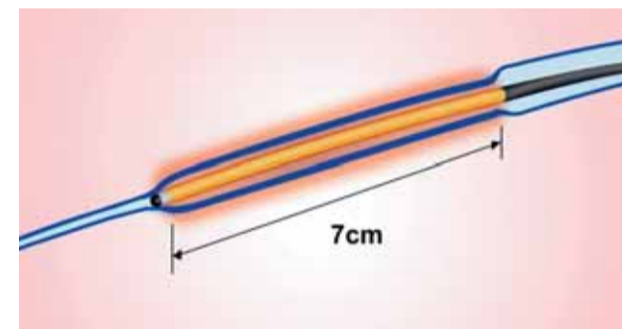
Die Vorteile der endovenösen RFO gegenüber der chirurgischen Alternative konnten mehrere randomisierte, prospektive, teils multizentrische Studien zeigen. 48 Monate nach der Zulassungsstudie sind von 243 nachbeobachteten Venen 93,6% ohne pathologischen Reflux. Die postoperativen Schmerzen waren in allen Studien signifikant geringer als die Vergleichsgruppen (endoluminale Lasertherapie und Stripping). So war der Schmerzmittelverbrauch in einer Studie von Rautio et al. während des vierten bis 14. postoperativen Tages in der RFO-Gruppe mit  $0,4 \pm 0,49$  Tabletten Ibuprofen 600mg pro Tag signifikant geringer als in der Stripping-Gruppe ( $1,30 \pm 1,0$  Tabletten pro Tag). Die Fehltagel vom Arbeitsplatz waren in der RFO-Gruppe ebenso deutlich geringer ( $6,5 \pm 3,3$  vs  $15,6 \pm 6$  Tage).

## Signifikant weniger Schmerzen

Ähnliche Ergebnisse präsentierten Stötter und Kollegen. Sie berichteten von signifikant weniger Schmerzen in der RFO-Gruppe in den ersten sechs postoperativen Wochen. In einer weiteren Studie wurde RFO und Stripping an bilateraler Stammvarikose verglichen. Bei 16 Patienten wurde randomisiert je ein Bein mittels traditionellem Stripping und eines mittels RFO behandelt. Die RFO war schneller (25 Minuten vs 40 Minuten) und mit signifikant weniger postoperativen Schmerzen, Hämatomen und mit einer höheren Patientenzufriedenheit verbunden. Hincliffe und Kollegen folgerten aus ihren Ergebnissen, dass die RFO Behandlung der Wahl bei der Stammvarikose der Vena saphena magna sein sollte. Die EVOLVEs Studie (Endovenous Obliteration versus Ligation and Vein Stripping) ist eine prospektive, multizentrische, randomisierte, Hersteller-gesponserte Studie.

In den ersten vier postoperativen Monaten lag das Hauptaugenmerk der Studie auf dem Vergleich der eingriffsbedingten Nebenwirkungen und der Erholung der Patienten im Vergleich zwischen den Gruppen. Patienten mit symptomatischen Venenleiden und Stammveneninsuffizienz wurden entweder in die RFO- oder die Stripping-Gruppe randomisiert. RFO wurde an 44 Beinen und das Stripping an 36 Beinen durchgeführt. Die durchschnittliche Rückkehrzeit zum normalen Leben war in der RFO-Gruppe mit 1,15 Tagen signifikant niedriger als mit 3,89 Tagen in der Stripping-Gruppe. 80,5% der RFO-Patienten konnten bereits am ersten Tag post-OP zu ihren Alltagsaufgaben zurückkehren. Dem gegenüber standen lediglich 46,9% der Patienten in der Stripping-Gruppe. Durchschnittlich nahmen die RFO-Patienten nach 4,7 Tagen ihre Arbeit wieder auf. Dem gegenüber standen 12,4 arbeitsfreie Tage in der Strip-

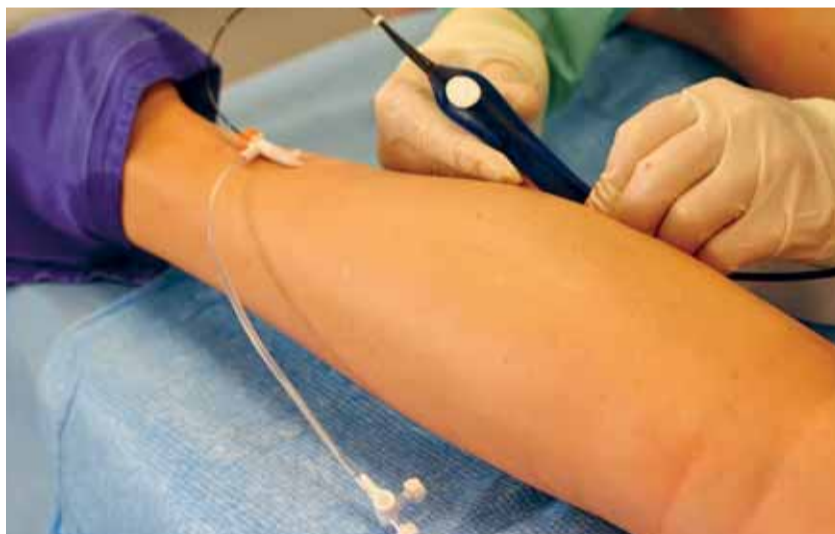ping-Gruppe. In der RFO-Gruppe zeigten sich signifikant weniger Advers-Events während der ersten postoperativen Wochen. Dies liegt vor allem an einer höheren Rate von Ekchymosen, Hämatomen und Spannungsgefühlen in der Stripping-Gruppe. Der postoperative VCSS zeigte signifikante Unterschiede nach 72 Stunden und einer Woche, glich sich aber über den anschließenden Zeitraum von zwei Jahren an. Der QUL-Fragebogen (CIV IQ 2 – Chronic venous insufficiency quality of life questionnaire) zeigte einen klaren Vorteil der RFO-Patienten mit dem signifikantesten Unterschieden in Global, Pain und Physical scalls. Der Schmerzscore (Painscore) verbesserte sich von den Baselinewerten vor Behandlung und war signifikant besser bei RFO-Patienten als bei Stripping-Patienten zu allen Zeitpunkten während der ersten zwei postoperativen Jahre. Die Unterschiede, die im Globalscore gefunden werden konnten, waren zu den Zeitpunkten 72 Stunden und eine Woche und überraschenderweise auch zu dem Zeitpunkt ein Jahr und zwei Jah-



7cm Venenlänge werden erhitzt. Keine Energieübertragung während der Repositionierung. Energieabgabe wird nicht durch Rückzugzeit beeinflusst

re signifikant. Die klinischen wie hämodynamischen Ergebnisse waren in beiden Gruppen zum Zeitpunkt zwei Jahre ähnlich. Es zeigten sich weder Unterschiede in Symptomen der Patienten noch Unterschiede in der Rezidivhäufigkeit der Varikose. Duplex-Untersuchungen zeigten: 91,7% und 89,7% der Extremitäten waren frei von Reflux in der RFO und der gestrippten Gruppe nach zwei Jahren. Neovaskularisation wurden in der RFO-Gruppe einmal und in der Stripping-Gruppe viermal berichtet. Neovaskularisation ist mehr und mehr als eine der Hauptursachen für eine Rezidivvarikose nach Venen-Stripping anerkannt. Es findet sich in über 50% der Extremität mit klinischem Rezidiv und ist in mehr als 85% der Fälle für einen wiederaufgetretenen

scheinen für die niedrigere Inzidenz der Neovaskularisation verantwortlich zu sein. Zum einen die fehlende Inzision und chirurgische Dissektion der Leiste wie aber auch die fehlende oder minimale hämodynamische Störung des physiologischen Blutabflusses der abdominalen Wand. Zusammenfassend stellt die segmentale, endovenöse RFO eine effektive und nebenwirkungsarme Alternative zu traditionellen chirurgischen Therapien bei Patienten mit oberflächlichem venösem Rückstrom dar. Zahlreiche Studien konnten ihre Überlegenheit in Bezug auf postoperative Schmerzen, ästhetisches Ergebnis und Rekonvaleszenzzeiten zeigen. Diese Ergebnisse führten dazu, dass die segmentale endovenöse Radiowellentherapie in den Vereinigten



Komplette Stammvarikose der Vena saphena parva rechts: Schleuse und Katheter

Aus Patientensicht bedeutet die Einführung Katheter-gestützter thermoablativer und Injektions-basierter Therapien, dass nahezu alle Krampfadererkrankungen ohne wesentliche negative Auswirkungen für den Patienten in einem ambulanten Setting stattfinden.

2011 verabschiedeten das American Venous Forum und die Society for Vascular Surgery eine neue Leitlinie zur Behandlung von Patienten mit Krampfaderleiden und chronisch venöser Insuffizienz. In dieser Leitlinie werden endovenöse Thermoablationsverfahren (Laser und Radiofrequenzablation) mit einer Ib Evidenz zur Therapie der Stammveneninsuffizienz empfohlen. Aufgrund einer verkürzten Rekonvaleszenz sowie geringerer postoperativer Schmerzen und einer insgesamt erniedrigten Morbidität empfehlen die Leitlinien die endovenöse Thermoablation der inkompetenten Vena saphena gegenüber der

Zeitperiode von 20 Sekunden. Durch konduktiven Hitzetransfer wird das 7 bzw. 3 cm lange Venenwandsegment auf eine Temperatur von ca. 100 bis 110° C erhitzt. Der Katheter wird im Anschluss 6,5 bzw. 2,5 cm zurückgezogen. Eine 0,5 cm große Überlappungszone zwischen den behandelten Segmenten garantiert eine optimale Okklusion. Ein 45 cm langes Venenstück kann in drei bis fünf Minuten behandelt werden.

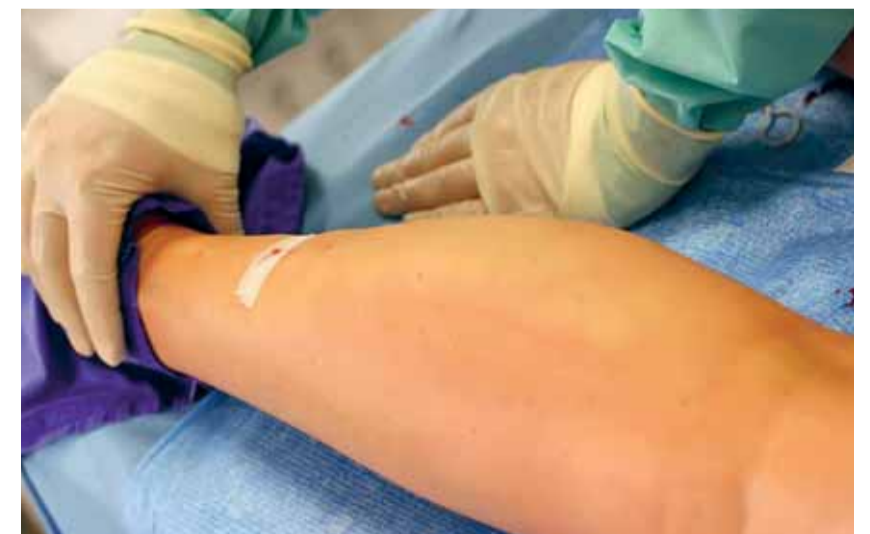Im Gegensatz zur endovenösen Lasertherapie besitzt der CLF-Katheter einen Temperatur-Feedbackmechanismus, der eine kontrollierte Energieabgabe gewährleistet und eine Überhitzung des Gewebes und eine daraus resultierende Schädigung umliegender Strukturen verhindert. RFO Behandlungen werden hauptsächlich in Tumescenzanästhesie durchgeführt und ermöglichen ein sofortige postoperative Mobilisierung des Patienten. Dies und die Ultra-



Dr. med. Christian M. Moser

„Die segmentale, endovenöse RFO stellt eine effektive und nebenwirkungsarme Alternative zu traditionellen chirurgischen Therapien bei Patienten mit oberflächlichem venösem Rückstrom dar.“

gen konnte, findet sich in RFO behandelten Patienten eine niedrigere Inzidenz für Neovaskularisation. Dies wurde bereits zuvor von Pigot und Kollegen berichtet. Sie untersuchten 63 Extremitäten und fanden kein Anzeichen für Neovaskularisation zwei Jahre nach Radiofrequenzbehandlung. Zwei große Vorteile der RFO



Nach der Behandlung: Der Schleusen Zugang wurde mittels Klammerpflaster verschlossen, im Bereich der behandelten Vene führt die Tumescenzanästhesie zu einem temporären Ödem.

Saphenofemorale-Reflux verantwortlich. Darüber hinaus werden 90% der beobachteten Neovaskularisationen bereits nach zwei Jahren sichtbar. Wie auch die EVOLVEs-Studie zei-

Staaten als Therapie der Wahl in die Leitlinien des American Venous Forums und der Society of Vascular Surgery zur Therapie der Stammvarikose aufgenommen wurde. ◆