

# Die Behandlung von Hämangiomen im Säuglings- und Kindesalter mit dem gepulsten Farbstofflaser

## Pulsed Dye Laser Therapy of Haemangiomas in Children

Praxis für Dermatologie, Phlebologie und Allergologie, (Dr. med. C. Raulin, Karlsruhe)

**Zusammenfassung:** In der Behandlung initialer Hämangiome bei Säuglingen ist der gepulste Farbstofflaser (Wellenlänge 585nm, Pulsdauer 0,3-0,45ms) wegen seiner geringen Nebenwirkungsrate als sehr gute Therapiemöglichkeit zu betrachten. Wir berichten über 43 Säuglinge und Kleinkinder mit insgesamt 48 Hämangiomen unterschiedlichster Ausprägung und Lokalisation, die mit dem gepulsten Farbstofflaser behandelt wurden. Insbesondere kleine, flache, initiale kapilläre Hämangiome können mit hervorragenden kosmetischen Resultaten behandelt werden. Auf die dringende Notwendigkeit der frühzeitig einsetzenden Therapie soll daher hingewiesen werden.

**Summary:** Pulsed dye laser therapy of haemangiomas in children is considered as a good option in the treatment of capillary haemangiomas. This report is on 43 babies and children with a total number of 48 haemangiomas which were treated by pulsed dye laser (wavelength 585nm, pulse duration 0.3-0.45ms). Especially small, flat capillary haemangiomas in the beginning of their development show excellent results after pulsed dye laser treatment. Therefore an early treatment of haemangiomas is absolutely necessary.

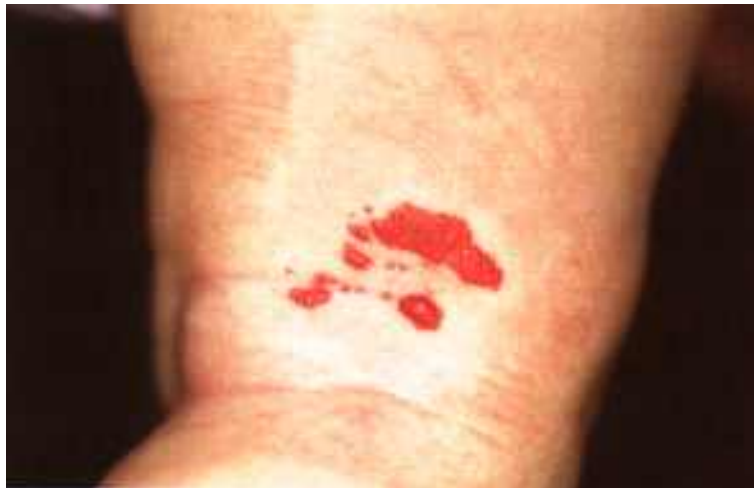### Einleitung

Bei Hämangiomen (Blutschwämmen) handelt es sich um umschriebene, gutartige kapilläre Gefäßneubildungen in der Haut mit Auftreten im frühen Kindesalter (21). Je nach Tiefenausdehnung spricht man von kapillären (oberflächlichen), kavernösen mit tiefem Anteil und gemischten Formen (12). Kapilläre Hämangiome sind hellrot bis rot und variieren in der Größe von Millimetern bis einigen Zentimetern im Durchmesser. Kavernöse Hämangiome erscheinen nodulär, gehen oft ins Bläuliche und können sowohl im Durchmesser als auch in der Tiefe eine erhebliche Ausdehnung erreichen. Hämangiome gehören zu den häufigsten gutartigen Tumoren im Kindesalter. Bei Neugeborenen treten Hämangiome in 1-2,6% auf. Die Inzidenz innerhalb der ersten 12 Lebensmonate wird mit bis zu 10% angegeben (11,18,19). Zu 90% entwickeln sich die Läsionen in den ersten Lebenswochen, 99% aller Hämangiome treten bis zum Ende des ersten Lebensjahres auf (20). In den ersten Lebensmonaten zeigen die Hämangiome meist eine dramatische Progredienz, die in bis zu 70% langsam in eine Regressionsphase übergeht (6,20). Nach abgeschlossener Regression ab dem 6.-10. Lebensjahr bleiben oft Narben und atrophische Hautbezirke mit Teleangiektasien zurück (21). Seit Anfang 1994 werden und wurden bei uns 350 Säuglinge und Kinder mit Hämangiomen unterschiedlichster Ausprägung durch den gepulsten Farbstofflaser behandelt. In einem Zeitraum von 8 Monaten wurden 43 Säuglinge und Kinder ausgewählt, deren Hämangiome mit Hilfe des gepulsten Farbstofflasers therapiert wurden. Diese Patienten waren uns von ihren Eltern regelmäßig vorgestellt worden und die Therapie galt als abgeschlossen. Es handelt sich um eine prospektive, nicht kontrollierte Studie, da eine unbehandelte Kontrollgruppe aus ethischen Gründen u.E. nicht vertretbar war. In der vorliegenden Arbeit soll auf die

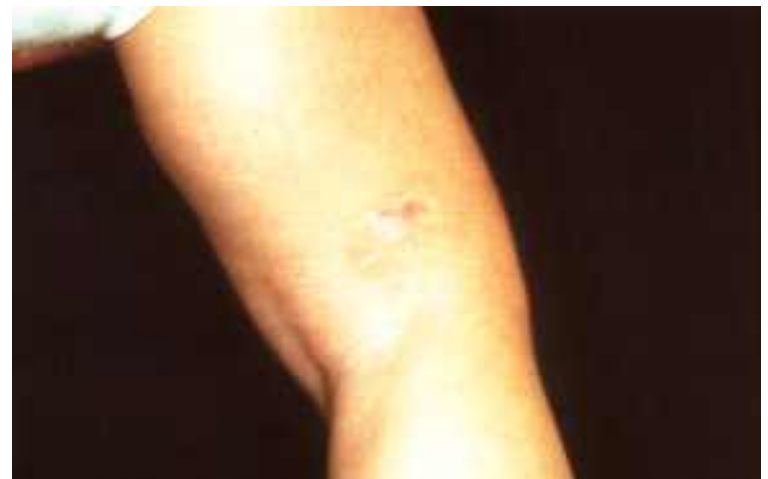dringende Notwendigkeit der frühzeitigen Lasertherapie hingewiesen werden, da sich länger bestehende, progredient wachsende Hämangiome oftmals nicht mehr zufriedenstellend beeinflussen lassen.

## **Patienten und Methode**

Im Zeitraum von 8 Monaten (Juli 94 bis Februar 95) wurden 43 kleine Patienten im Alter von 2 Wochen bis 7 Jahren wegen Hämangiomen mit dem gepulsten Farbstofflaser behandelt. Dabei wurden 41 Kinder im ersten Lebensjahr vorgestellt, nur 2 Patienten waren 5 bzw. 7 Jahre alt. 5 Kinder wiesen 2 Hämangiome gleichzeitig auf, so daß insgesamt über 48 Hämangiome berichtet werden kann. Alle Fälle wurden sorgfältig fotodokumentiert, um den Verlauf beurteilen zu können. Die Läsionen wurden teilweise in den ersten Lebenstagen bemerkt, andere entwickelten sich erst nach einigen Wochen. Sehr unterschiedlich waren horizontale Ausdehnung und Höhe der Hämangiome: sie reichten von 0,5 cm<sup>2</sup>-20 cm<sup>2</sup> und von 1 mm bis zu 2,5 cm Höhe. Wir unterteilten die Hämangiome je nach Ausdehnung und Dauer des Bestehens in 3 Gruppen: In Gruppe 1 befanden sich 14 Hämangiome, die innerhalb von 2 Wochen nach Auftreten behandelt werden konnten. Es handelte sich dabei um kapilläre, flache (1-2 mm hohe) und kleine Läsionen (0,5-2 cm<sup>2</sup>). In Gruppe 2 waren 16 relativ kleine (bis 3 cm<sup>2</sup>), kapilläre, relativ flache (bis 4 mm hohe) Hämangiome, die schon mehrere Wochen gewachsen waren (Abb.1).

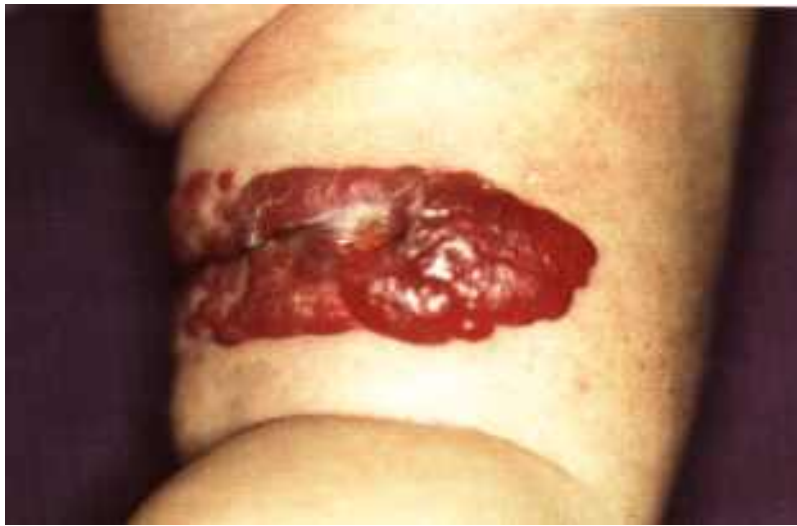

*Abb. 1: Kapilläres Hämangiom am Oberschenkel*

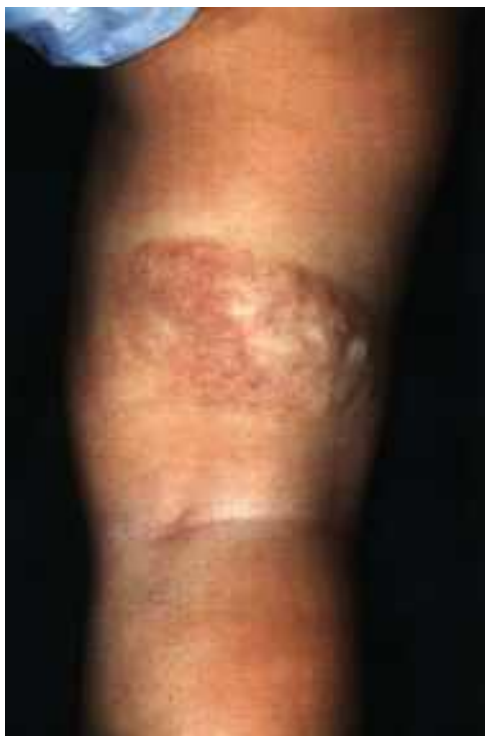

*Abb. 2: Zustand nach 5 Sitzungen mit dem Farbstofflaser*

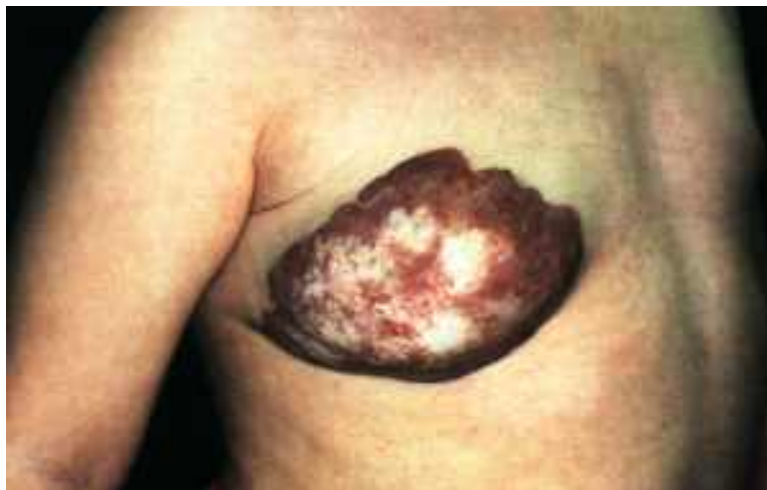Gruppe 3 umfaßte 18 Hämangiome mit einer Ausdehnung von über 3cm<sup>2</sup>, einer Höhe von über 4mm und/oder einem tiefen kavernösen Anteil (Abb. 3). 2 dieser Hämangiome hatten sich initial in der Tiefe entwickelt ohne oberflächlichen Anteil. 2 weitere Hämangiome wiesen farbduplex-sonographisch erfaßte Shuntbildungen zu tiefer liegenden Gefäßen auf (Abb. 5). 5 Hämangiome dieser Gruppe befanden sich an Ober- oder Unterlippe mit Übergang zur Mundschleimhaut.



*Abb.3: Großes, zentral ulzeriertes Hämangiom am Oberschenkel*



*Abb.4: Abheilung unter Hinterlassen eines narbig-atrophischen Areals nach 12 Laserbehandlungen innerhalb eines Jahres*



*Abb.5: 2jähriges Mädchen mit großem kavernösem Hämangiom der rechten Brust;*

*Farbduplexsonographie: hämangiomatöse Gefäße mit Av-shunts und Verbindung zu den Thoraxgefäßen;  
keine Indikation zur Therapie mit dem gepulsten Farbstofflaser*

Zur Behandlung wurde ein gepulster Farbstofflaser der Wellenlänge 585 nm (Photo Genica V, Cynosure, Inc.) verwendet. Die Impulsdauer des Geräts lag bei 0,3-0,45 ms, der Impulsdurchmesser je nach Handstück bei 5 bzw. 7 mm. Inzwischen ist auch ein Handstück mit einem Impulsdurchmesser von 10 mm verfügbar. Zur Schmerzlinderung wurde in der Regel etwa zwei Stunden vor der Behandlung ein lokalanästhetisch wirksames Externum (EMLA® Creme, 5% Lidocain-Prilocain) aufgetragen. Die Energiedichte wurde anfangs mit 6 J/cm<sup>2</sup> relativ niedrig gewählt und je nach Verträglichkeit im Lauf der Behandlungen bis auf 8 J/cm<sup>2</sup> gesteigert. Die Behandlung dauerte meist nur Sekunden bis einige Minuten. Die Eltern wurden über nachfolgende Krustenbildung der behandelten Läsion aufgeklärt und bekamen zur Verhinderung einer Sekundärinfektion bei Bedarf eine antibiotische Salbe. Die Behandlungsintervalle betragen je nach Wachstums- bzw. Rückbildungstendenz des Hämangioms 2-4 Wochen. Die Anzahl der Behandlungen bewegte sich zwischen 1 und 12.

## Ergebnisse

Alle initial behandelten Hämangiome der Gruppe 1 zeigten einen vollständigen Rückgang nach 1-5 Behandlungen mit dem gepulsten Farbstofflaser. 6 Hämangiome der Gruppe 2 (länger bestehend, kleiner als 3 cm<sup>2</sup>, Höhe bis 4 mm) konnten durch 1-5 Laserbehandlungen entscheidend aufgehellt und abgeflacht werden, 3 davon können als nahezu vollständig zurückgegangen betrachtet werden (Abb.2). Die übrigen 10 Läsionen in dieser Gruppe wurden flacher, etwas heller und konnten am progredienten Weiterwachsen gehindert werden. Bei den 18 Hämangiomen der Gruppe 3 konnte der kapilläre Anteil meist positiv im Sinne von Aufhellung und Abflachung beeinflusst werden, während eine Beeinflussung der tiefen kavernösen Anteile mit dem Farbstofflaser nicht möglich war. Die Kinder dieser Gruppe erhielten zwischen 2 und 12 Laserbehandlungen im Abstand von 2-6 Wochen (Abb. 4). 5 Kinder wurden entweder sofort oder nach mehreren frustrierten Versuchen mit dem Farbstofflaser zur interstitiellen Nd:YAG-Lasertherapie überwiesen. Einen Überblick geben Tabelle 1 sowie Diagramm 1.

## Diskussion

Gruppe 1 n=14	Gruppe 2 n=16	Gruppe 3 n=18
flache, kleine kapilläre Hämangiome (1-2mm dick, bis 2cm <sup>2</sup> )	relativ kleine kapilläre Hämangiome (bis 4mm dick, bis 3cm <sup>2</sup> )	große kapilläre und / oder kavernöse Hämangiome (über 4mm, über 3cm <sup>2</sup> und/oder kavernöser Anteil)
initiale Behandlung innerhalb von 2 Wochen	progredientes Wachstum seit mehreren Wochen	progredient wachsend
vollständige Abheilung nach max. 5 Wochen	entscheidende Aufhellung u. Abflachung nach bis zu 5 Behandlungen	meist positive Beeinflussung des kapillären, keine wesentliche Beeinflussung des kavernösen Anteils

Vielerorts wird bei Hämangiomen im Säuglingsalter noch eine zuwartende Haltung vertreten, was für einen späteren Therapieversuch erhebliche Folgen haben kann: in der vorliegenden Arbeit konnten alle

kapillären Hämangiome, die innerhalb von 2 Wochen nach ihrem Auftreten behandelt wurden, vollständig geheilt werden. Im Gegensatz dazu wurden die Erfolge bei zunehmender Größe bzw. Alter der Läsionen immer geringer.

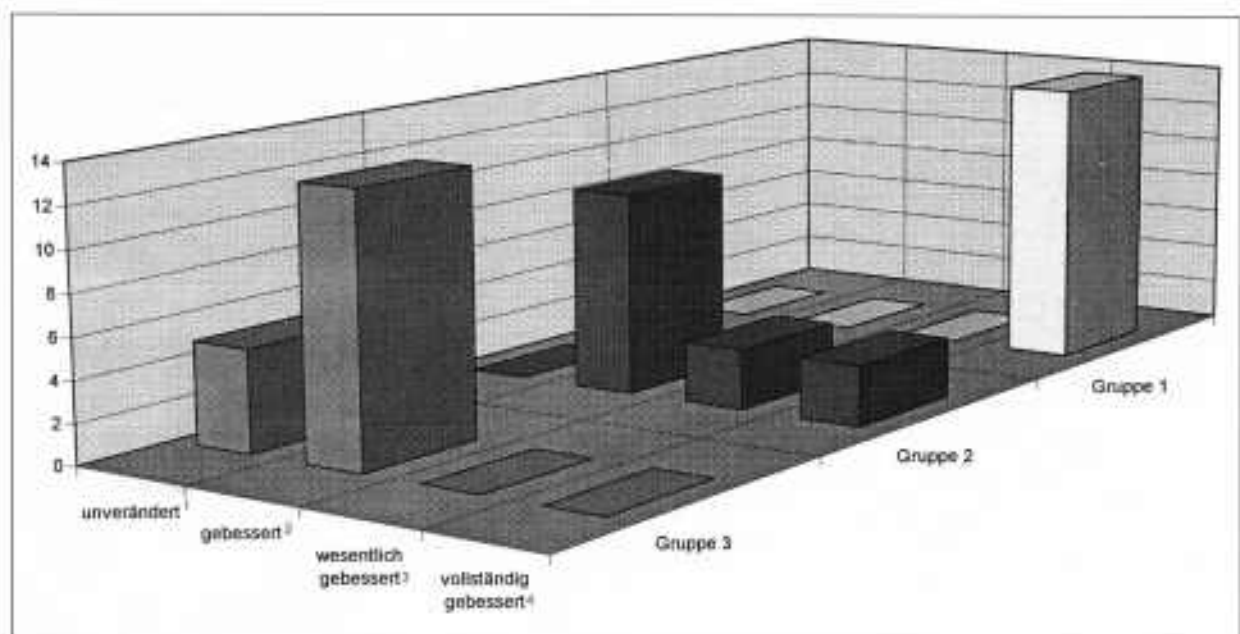
Überläßt man die Hämangiome ihrem natürlichen Verlauf, so gehen sie nach meist deutlicher Progredienz im ersten Lebensjahr in vielen Fällen langsam in eine Regressionsphase über, die dann etwa zwischen dem 6. und 10. Lebensjahr abgeschlossen ist. Oft bleiben Narben und atrophische Hautbezirke mit Teleangiektasien zurück (21). Im Einzelfall wachsen Hämangiome monströs und zeigen keine Rückbildungstendenz. Die häufigsten Komplikationen nicht behandelter Hämangiome bestehen in schmerzhaften Ulzerationen mit eventueller sekundärer Infektion, Blutungen und ophthalmologischen Problemen bei periorbitalen Hämangiomen (12,14).

Hämangiome im Gesicht, im Orotrachealtrakt und in der Anogenitalregion sind laut Expertenrunde „Hämangiome im Kindesalter“ in Heilbronn 1991(7) als Notfall zu betrachten und müssen innerhalb von 3 Tagen einer Therapie zugeführt werden. Gleiches gilt bei deutlicher Wachstumstendenz eines Hämangioms anderer Lokalisation.

Behandlungsmöglichkeiten bestehen in hochdosierter oraler und intraläsionaler Corticoidtherapie, chirurgischer Exzision, Kompression, Embolisation, Kryotherapie und verschiedenen Lasertypen (3,4, 6,8,9,12,20,21). Als besonders nebenwirkungsarm können dabei Kryo- und Lasertherapie bezeichnet werden.

Optimaler Zeitpunkt für die Kryotherapie ist die ganz frühe Proliferationsphase, also möglichst kleine Hämangiome (8). Dies gilt auch für den von uns verwendeten Farbstofflaser der Wellenlänge 585 nm, der sich in mehreren Studien als sehr erfolgreich und nebenwirkungsarm in der Behandlung kapillärer Hämangiome erwiesen hat (3,12,15,23,24,25).

Zur Schmerzlinderung genügt das Auftragen eines lokalanästhetisch wirksamen Externums (EMLA® Creme, 5% Lidocain-Prilocain) und Kühlung nach der Behandlung.



**Diagramm 1:** 1 kein therapeutischer Erfolg 2 nur Beeinflussung des kapillären Anteils, teilweise Aufhellung und Abflachung des Hämangioms 3 erhebliche Abflachung und Aufhellung des Hämangioms 4 vollständige Rückbildung

Ein Metabolit des Prilocain ist zwar ein potentieller Methämoglobinbildner, doch wurde in zwei Studien an Kindern von 3-12 Monaten und unter 3 Monaten nur bei wenigen Kindern ein geringer Anstieg des Met-Hb gemessen (10,22). In diesen Studien wurden jeweils 2g EMLA®Creme für 4 Stunden auf die

Haut appliziert. Lediglich bei Einnahme anderer Met-Hb-induzierender Medikamente und generell bei Babys unter 3 Monaten, deren Enzym-Kapazität überfordert werden könnte, ist EMLA®-Creme mit großer Vorsicht anzuwenden. Die vom Hersteller angegebene Applikationszeit von 2 Stunden sollte nicht überschritten werden.

Bei jungen Säuglingen und kleinen Läsionen kann auch ohne lokale Betäubung behandelt werden, da der nadelstichtartige, brennende Schmerz in dieser Altersgruppe nach unseren Beobachtungen gleich wieder vergessen wird. Zum Wirkprinzip des gepulsten Farbstofflasers bei vaskulären Malformationen: Die Laserimpulse bewirken eine thermische Zerstörung dermalen Gefäße, was von Anderson und Parrish (1) als selektive Photothermolyse beschrieben wurde. Die Dauer der Laserimpulse liegt dabei zeitlich unter der thermischen Relaxationszeit kleiner Blutgefäße der Haut, wodurch eine Schädigung umliegender Hautstrukturen vermieden wird. Histologisch findet man nach Behandlung mit dem Farbstofflaser zunächst eine Agglutination der Erythrozyten in papillären und dermalen Blutgefäßen mit Schädigung der Gefäßwände bis zu einer Tiefe von 1,2 mm. Eine Woche später sind die behandelten Blutgefäße durch Granulationsgewebe ersetzt (13,26). Die sofort nach der Laserbehandlung auftretende Dunkelfärbung der Läsion, die etwa 10-14 Tage anhält, ist auf die Agglutination der Erythrozyten und Schädigung der Gefäßwände zurückzuführen (17). Ein großer Vorteil des gepulsten Farbstofflasers liegt in der Schonung der übrigen Hautstrukturen. Durch die selektive Wirkung auf die Blutgefäße kommt es nicht zu hypertropher Narbenbildung und nur äußerst selten zu Hautatrophien, insbesondere nicht, solange die Hämangiome klein sind und relativ geringe Energiedichten von 6-7J/cm<sup>2</sup> benötigen (2,3,12,13,17,27). Der gepulste Farbstofflaser ist umso erfolgreicher, je kleiner und flacher das Hämangiom ist (2,3,4, 12,15). Alle diese Autoren fordern daher ein möglichst frühzeitiges Eingreifen. Oberflächliche kapilläre Hämangiome sprechen besonders gut auf die Behandlung mit dem Farbstofflaser an, während bei kavernenösen Hämangiomen und sehr tiefliegenden Läsionen wegen der relativ niedrigen Eindringtiefe des Farbstofflasers die Erfolge seltener werden. Bei schwer zu beeinflussenden Hämangiomen, auch den wenigen, die anfangs als kleine, früh behandelte Hämangiome eine erfolgreiche Therapie versprochen und plötzlich doch eine starke, nicht aufzuhaltende Wachstumstendenz zeigten, konnten wir oft mit Hilfe einer Farbduplex-Untersuchung Shuntbildungen zu tiefer liegenden Gefäßen feststellen. Hier vermuten wir einen wesentlichen Pathomechanismus therapeutisch sehr schwer zu beeinflussender Hämangiome. Können tiefliegende oder stark elevierte Hämangiome kaum durch den Farbstofflaser beeinflusst werden, sollte man zunächst eine Behandlung mit dem Nd:YAG-Laser und als ultima ratio bei Eintritt von Komplikationen die chirurgische Intervention in Betracht ziehen (5,16,20,28,29,30). Bei erwiesener Shuntbildung kann zunächst eine Angiographie mit nachfolgender Embolisation durchgeführt werden. Die chirurgische Intervention erfolgt dann einige Tage später (persönliche Mitteilung PD Dr. Werner, Universitäts-HNO-Klinik Kiel).

Der Nd:YAG-Dauerstrichlaser besitzt eine deutlich höhere Tiefenwirkung als der gepulste Farbstofflaser und kann bei sehr voluminösen Hämangiomen auch als sonographisch kontrollierte interstitielle Lasertherapie eingesetzt werden (28,29,30).

Der gepulste Farbstofflaser ist auch hervorragend zur Therapie zartrosafarbener Nävi flammei im Säuglings- und Kindesalter geeignet. Er gilt hier als Therapie der Wahl. Wir setzen den gepulsten Farbstofflaser unter lokalanästhetischen Externa oder auch Allgemeinnarkose bei ausgedehnten Befunden möglichst frühzeitig ein, da auch bei Feuermalen der Erfolg umso schneller und problemloser eintritt, je heller die Läsion ist (24). Zusammenfassend eignet sich der gepulste Farbstofflaser wegen seiner geringen Nebenwirkungsrate sehr gut zur Behandlung von Hämangiomen und Feuermalen im Säuglings- und Kindesalter. Außer einem lokalanästhetisch wirksamen Externum und Kühlung nach der Behandlung müssen keine weiteren schmerzlindernden Maßnahmen getroffen werden. Narbenbildung und Hautatrophie sind bei sachgemäßer Anwendung des Farbstofflasers so gut wie ausgeschlossen, insbesondere bei frühzeitig erfolgreicher Behandlung und Energiedichten bis 7 J/cm<sup>2</sup>. Ein sehr vorsichtiges Vorgehen ist wegen der Ulzerationstendenz an Lippen und Labien zu empfehlen.

Besonders gute Erfolge sind bei beginnenden, kleinen, flachen Hämangiomen zu verzeichnen, während sich länger bestehende, progredient wachsende Hämangiome oftmals nicht mehr zufriedenstellend beeinflussen lassen.

Insbesondere tiefliegende Komponenten sind mit dem Farbstofflaser nicht zu erreichen. Eine frühzeitige, möglichst sofortige Therapie von Hämangiomen ist daher nicht nur wegen möglicher späterer Komplikationen, sondern auch aus psychologischen Gründen (Belastungen für Kind und Eltern) dringend zu empfehlen. Wir betrachten hierbei die Behandlung relativ kleiner, beginnender kapillärer Hämangiome durch den gepulsten Farbstofflaser als Therapie der Wahl.

## Literatur

1. Anderson RR, Parrish RR (1983): Selective photothermolysis: precise microsurgery by selective absorption of pulsed radiation. *Science* 220: 524-527
2. Ashinoff R, Geronemus RG (1990): Flashlamp-pumped dye laser for port-wine stains in infancy: Early versus later treatment. *J Am Acad Dermatol* 24: 467-472
3. Ashinoff R, Geronemus RG (1991): capillary hemangiomas and treatment with the flashlamp-pumped pulsed dye laser. *Arch Dermatol* 127:202-205
4. Berlien HP, Cremer H, Diawan D, Grantzow R, Gubiach W (1994): Leitlinien zur Behandlung angeborener Gefäßerkrankungen. *Pädiat Prax* 46: 87-92
5. Berlien HP, Waldschmidt J, Müller G (1988): Laser treatment of cutaneous and deep vessel anomalies. In: Waidelich W (Hrsg): *Optoelectronics in medicine*. Springer, Heidelberg 1988, S.526-528.
6. Braun-Falco O, Plewig W, Wolff HH (1996): *Dermatologie und venerologie*. Springer, Heidelberg 1996, S.1369-1372.
7. Cremer H (1992): Gefäßveränderungen im Kindesalter. *Kinderarzt* 23: 24-26
8. Cremer H, Diawan D (1995): Frühtherapie der kutanen Hämangiome mit der Kontaktkrvochirurgie. *Tägl Prax* 36:91-108
9. Ojawan O (1994): Kontaktkrvochirurgische Frühbehandlung des Säuglingshämangioma: zeit zum umdenken? *Hautnah Derm* 10: 639-642
10. Engberg G, Danielson K, Henneberg S, Nilason A (1987): Plasma concentrations of prilocaine and lidocaine and methaemoglobin formation in infants after epicutaneous application of a 5% lidocaine-prilocaine cream (EMLA). *Acta Anaesthesiol Scand* 31: 624-628
11. Esterly NE (1987): Cutaneous hemangiomas, vascular stains and associated syndromes. *Curr Probl Pediatr* 17:1-69
12. Garden JM, Bakus AD, Paller AS (1992): Treatment of cutaneous hemangiomas by the flashlamp pumped pulsed dye laser: prospective analysis. *J Pediatr* 120: 555-560
13. Garden JM, Tan OT, Kerschmann H (1986): Effect of dye laser pulse duration on selective cutaneous vascular injury. *J Invest Dermatol* 87: 653-657
14. Goldman MP, Fitzpatrick R (1994): *Cutaneous laser surgery. The art and science of selective photothermolysis*. Mosby, St.Louis 1994, S.19-105
15. Hohenleutner U, Bäuml W, Karrer S, Michel S, Landthaler M (1996): Die Behandlung kindlicher Hämangiome mit dem blitzlampengepumpten gepulsten Farbstofflaser. *Hautarzt* 47: 183-189
16. Hohenleutner U, Donhauser G, Kaudewitz P, Landthaler M (1993): Lasertherapie im Kindes- und Jugendalter. *Z Hautkr* 5: 296-301
17. Hruza GJ, Geronemus EG, Dover JS, Arndt KA (1993): Lasers in dermatology - 1993. *Arch Dermatol* 129: 8-17
18. Jacobs AH (1957): Strawberry hemangioma: natural history of the untreated lesion. *Calif Med* 86: 8-10
19. Jacobs AH, Walton RG (1976): The incidence of birthmarks in the neonate. *Pediatrics* 58:218-222
20. Joppich I, Schiele U (1988): Die Indikation zur operativen Behandlung von Hämangiomen im frühen Säuglingsalter. *Kinderarzt* 5: 619-625
21. Jung EG (1989): Hämangiome. In: E.G. Jung (Hrsg): *Dermatologie*. Hippokrates, Stuttgart 1989, S.210-211
22. Nilason A, Engberg G, Henneberg S, Danielson K, de Verdier CH (1990): Inverse relationship between age-

dependent erythrocyte activity of methaemoglobin reductase and prilocaine-induced methaemoglobinaemia during infancy. Br J Anaesth 64: 72-76

23. Raulin C, Hellwig S (1995): Behandlung des initialen Säuglingshämangioms durch gepulsten Farbatofflaser. Dt Derm 43:1026-1029

24. Raulin c, Hellwig S (1996): Möglichkeiten und Grenzen des gepulsten Farbstofflasers. z Hautkr 71: 96-102

25. Sherwood KA, Tan OT (1990): The treatment of 5 capillary hemangioma with the flashlamp pumped dye laser. J Am Acad Dermatol 22: 136-137

26. Tan OT, CarneyJM, Margolis R (1986): Histologic responses of port-wine stains treated by argon, carbon dioxide and tunable dye lasers: a preliminary report. Arch Dermatol 122: 1016-1022

27. Tan OT, Sherwood R, Guchrest BA (1989): Treatment of children with port-wine stains using the flashlamp-pulsed tunable dye laser. N Engl J Med 320: 416-421

28. Werner JA, Lippert BM, Godbersen GS, Rudert H (1992): Die Hämangiombehandlung mit dem Neodym: Yttrium-Aluminium-Granat-Laser (Nd:YAG-Laser). Laryngo Rhino Otol 71: 388-395

29. Werner JA, Lippert EM, Hoffmann P, Rudert H (1995): Nd:YAG-Laser therapy of voluminous hemangiomas and vascular malformations. Adv Otorhinolaryngol 49: 75-80

30. Werner JA, Rudert H (1992): Der Einsatz des Nd:YAG-Lasers in der Hals-,Nasen-, Ohrenheilkunde. HNO 40: 248-258

---

Copyright (c) 1997-2002 PD Dr. med. Christian Raulin. Alle Rechte vorbehalten.

Fragen, Anregungen und Kritik bitte an den [Webmaster](#).

Letzte Änderung: Freitag, 07. Juli 2000

[Webdesign und Pflege by ISD](#)

[Homepage](#)

[Seitenanfang](#)