

# Fraktionierte Photothermolyse

## Eine neue therapeutische Option in der Behandlung des Melasma?

**Die fraktionierte Photothermolyse (FP) stellt einen Kompromiss zwischen ablativen und nichtablativen Laserverfahren dar: Sie produziert in definierter Tiefe eine Matrix mikroskopischer thermaler Wunden, die auch als „microscopic treatment zones“ (MTZs) bezeichnet werden, ohne das benachbarte Gewebe zu verletzen. Die FP wurde in den letzten Jahren zur Behandlung verschiedener kosmetischer und medizinischer Hautveränderungen eingesetzt; zu diesen gehört auch das Melasma. In der vorliegenden Übersichtsarbeit wird die derzeit verfügbare Evidenz für eine Wirksamkeit der FP beim Melasma – insbesondere auch im Vergleich zu anderen Laserverfahren – untersucht.**

### Melasma

Das Melasma ist eine UV-abhängige Hyperpigmentierung, die sich in der Regel symmetrisch an lichtexponierten Arealen der Haut (überwiegend im Stirn-, Wangen- und Oberlippenbereich) manifestiert. Obwohl diese Hautveränderung asymptomatisch ist, kann der Leidensdruck erheblich und die Lebensqualität stark beeinträchtigt sein [6, 38].

Die Pathogenese des Melasma ist bis heute nur sehr unvollständig geklärt. In neueren Untersuchungen werden v. a. Hypervaskularisierung und eine Interaktion von Angiogenesefaktoren und Melanozyten als Mechanismus diskutiert [21, 44].

### Definition und Epidemiologie

Das Melasma (griechisch: schwarzer Fleck) ist eine typische Hypermelanose, die vorzugsweise Frauen im gebärfähigen Alter betrifft; für die in der Schwangerschaft auftretende Form wird synonym auch der Begriff Chloasma (griechisch: grüner Fleck) verwendet. Nur weniger als 10% der Betroffenen sind männlichen Geschlechts [43, 53].

### ➤ Hauptursache des Melasma ist die UV-Exposition

Ursächlich ist dabei in erster Linie die UV-Exposition, weiterhin kommen als begünstigende Faktoren Schwangerschaft, endokrinologische Erkrankungen, Hormontherapien, Kosmetika sowie phototoxische Arzneimittel, z. B. Zytostatika, Kortikosteroide, Bromide, Malariamittel und Antiepileptika vom Phenytoin-Typ infrage [10, 18, 41]. Eine genetische Prädisposition ist wahrscheinlich [5].

Das Melasma ist häufig, seine Prävalenz und Inzidenz lassen sich aber nur grob schätzen, da nicht alle Betroffenen einen Arzt konsultieren. Es tritt grundsätzlich in allen Ethnien, aber bevorzugt bei den dunkleren Hauttypen (Fitzpatrick IV–VI) auf [27]. In einer Kohortenstudie an 400 Schwangeren im Iran lag die Prävalenz des Melasma bei 15,8%; diese wurde beeinflusst von einer positiven Familienvorgeschichte, dem Hauttyp und der Parität [31]. Schätzungen zufolge liegt die Zahl der von einem Melasma betrof-

fenen Patienten in den USA bei 5–6 Mio. [13].

### Morphologie

Die meist symmetrisch auftretende Hyperpigmentierung ist makulär mit scharfer, unregelmäßiger Begrenzung und von hell- bis dunkelbrauner (graubrauner) Farbe. Die Pigmentierung kann tropfen- oder konfettiartig, linear oder konfluent sein. Nach der Verteilung im Gesicht unterscheidet man einen zentrofazialen Typ (Stirn, Nase, Kinn, Oberlippe, etwa 65% der Fälle), einen malaren Typ (Wangen und Nase, etwa 20%) und einen mandibulären Typ (Bereich über den Unterkieferästen, 15%). Histologisch findet sich eine Erhöhung der Zahl und Aktivität von Melanozyten mit entsprechender Melanosomenvermehrung. Unterschieden werden dabei ein epidermaler Typ (mit Melaninvermehrung in der Epidermis und im Stratum corneum), ein dermaler Typ (Pigmentmakrophagen in der oberflächlichen Dermis) und ein Mischtyp des Melasma, bei dem beide Veränderungen vorliegen [27, 36, 48].

Für die Diagnosestellung und die Abgrenzung gegen die wichtigsten Differenzialdiagnosen kann die Untersuchung mit Wood-Licht (320–400 nm Wellenlänge) nützlich sein, allerdings nur bei Hauttypen bis maximal Fitzpatrick V. Diese Untersuchung ermöglicht zudem die – bezüglich der Therapie entscheidende – Unterscheidung von epidermalem und dermalem Typ [41, 48].

**Tab. 1** Bislang publizierte Ergebnisse der FP (die Indikation „Melasma“ wird separat diskutiert)

Autor	Indikation(en)	(n)	Behandlungsmodus	Ergebnis
Manstein et al. [29]	Periorbitale Falten	30	1550 nm Prototyp <sup>b</sup> 5 mJ/MTZ 400–1600 MTZ/cm <sup>2</sup> 4 Behandlungen, Evaluation nach 3 Monaten	Verbesserung des Faltenescores um 18%
Behroozan et al. [4]	Erythrosis interfollicularis colli	1 <sup>a</sup>	1550 nm Fraxel <sup>b</sup> 8 mJ/MTZ 2000 MTZ/cm <sup>2</sup>	Deutliche Verbesserung 2 Wochen nach 1-maliger Behandlung
Geronemus [11]	Photoläsionen, Falten	– <sup>a</sup>	1550 nm Fraxel <sup>b</sup> Verschiedene Protokolle	Verbesserung in allen Fällen
Hasegawa [16]	Aknenarben	10	1550 nm Fraxel <sup>b</sup> 6 mJ/MTZ 1500–2000 MTZ/cm <sup>2</sup> Bis zu 3 Behandlungen alle 2–3 Wochen	Verbesserung in allen Fällen (3 „mäßig“, 3 „gut“, 4 „sehr gut“)
Alster et al. [1]	Aknenarben	53	1550 nm Fraxel <sup>b</sup> 4–6 mJ/cm <sup>2</sup> 125–250 MTZ/cm <sup>2</sup> (8–10 Durchgänge) Monatliche Wiederholung bis zur Zufriedenheit des Patienten, Evaluation nach 6 Monaten	Nach 6 Monaten waren 90% der Läsionen um >50% verbessert
Collawn [9]	Dyspigmentierung, Falten, Narben	70	1550 nm Fraxel <sup>b</sup> 8 mJ/MTZ 2000–3000 MTZ/cm <sup>2</sup> 2–6 Behandlungen alle 1–3 Wochen	Verbesserung in allen Fällen
Glaich et al. [12]	Aknenarben	2 <sup>a</sup>	1550 nm Fraxel <sup>b</sup> 18 mJ/MTZ 1250 MTZ/cm <sup>2</sup> Bis zu 6 Behandlungen alle 2–3 Wochen, Evaluation nach 3 Monaten	Deutliche Verbesserung in beiden Fällen
Karsai et al. [19]	Granuloma anulare	1 <sup>a</sup>	1440 nm Affirm <sup>c</sup> 6 J/cm <sup>2</sup> , 2 Durchgänge	Deutliche Verbesserung gegenüber unbehandelten Kontrollarealen, histologisch bestätigt
Narurkar [33]	Photoläsionen, Aknenarben	– <sup>a</sup>	1550 nm Fraxel <sup>b</sup> 4–40 mJ/MTZ 125–250 MTZ/cm <sup>2</sup> (je Durchgang)	Ausgezeichnete Resultate, Fallbericht
Wanner et al. [55]	Photoläsionen, Falten, Dyspigmentierung	50	1550 nm Fraxel <sup>b</sup> 8 mJ/MTZ 1500–2000 MTZ/cm <sup>2</sup> 3- bis 4-Wochen-Intervall, Evaluation nach 3, 6 und 9 Monaten	Bestes Resultat nach 3 Monaten, nach 9 Monaten waren 73% der Läsionen im Gesicht um >50% verbessert

<sup>a</sup>Kasusistik: die Ergebnisse werden an einer nicht näher beschriebenen Zahl von Patienten kasuistisch beschrieben; <sup>b</sup>Reliant Technologies Inc., USA; <sup>c</sup>Cynosure Inc., USA

## Therapie und Ergebnisse

Die Behandlung des Melasma ist oft erfolglos und stellt für den Dermatologen eine Herausforderung dar [39].

Das Therapieziel ist die Hemmung der Bildung bzw. die Förderung des Abbaus von Melanosomen und eine Hemmung der Melanozytenproliferation [36]. Die Wahl des Behandlungsverfahrens richtet sich dabei nach folgenden Kriterien [41]:

- epidermaler oder dermaler Typ,
- Fitzpatrick-Hauttyp des Patienten,
- Art und Umfang der Vorbehandlungen,
- Erwartungen und Compliance des Patienten,
- Jahreszeit, in der die Behandlung eingesetzt.

Allgemein wird empfohlen, einen effektiven Sonnenschutz zu benutzen und die Exposition gegenüber Sonnenlicht möglichst weitgehend einzuschränken [27, 37, 43]. Der Nutzen dieser Maßnahmen ist allerdings nicht durch systematische klinische Studien belegt [27].

Zur Behandlung stehen folgende Optionen zur Verfügung:

- topische Applikation pharmazeutischer Zubereitungen (nur bei der epidermalen Form wirksam),
- systemische Behandlung mit Pharmaka,
- Laser und lichtassistierte Systeme.

Die topische Applikation verschiedener bleichender Wirkstoffe ist der am wei-

testen verbreitete Therapieansatz. Neben säurehaltigen Zubereitungen (Azelaensäure, Koji-Säure, Ascorbinsäure, Polyphenole und Retinoiden) kommen hier v. a. Phenolderivate (Hydrochinon, N-acetyl-4-Cyteaminyphenol, Monobenzon und Deoxyarbutin) zur Anwendung. Ein weiterer Wirkmechanismus von Externa ist die Exfoliation („chemisches Peeling“) durch  $\alpha$ -Hydroxy- oder Glykolsäuren.

Die wohl probateste Rezeptur auf dem Sektor der Bleichcremes wurde vor mehr als 30 Jahren von Kligman und Willis [22] entwickelt. Ihre Mischung aus Hydrochinon (5%), Dexamethason (0,1%) und Tretinoin (0,1%) ist vielfach modifiziert worden, aber noch immer eine der bestgeeigneten Zubereitungen, um ein Melasma aufzu-

hellen. Diese Kombination stellt auch den einzigen Behandlungsansatz dar, für dessen Wirksamkeit die Evidenz hoch ist [27]. Nach Rendon et al. [43] ist eine Kombination mehrerer Wirkstoffe vor dem Hintergrund der nicht voll verstandenen Pathogenese des Melasma sinnvoll. Die „Kligmann-Formel“ bzw. ihre zahlreichen Modifikationen bauen dabei auf folgenden Effekten auf:

- Hydrochinon ist ein Hemmer des Enzyms Tyrosinase und unterdrückt daher die Umwandlung von Dopa in Melanin [35].
- Tretinoin hemmt die Transkription der Tyrosinase und unterbricht die Melaninsynthese [46]. Es fördert zusätzlich die Keratinozytenproliferation und verbessert die epidermale Penetration.
- Kortikosteroide reduzieren zum einen die Irritation der Haut und hemmen zusätzlich die Melaninsynthese durch eine Reduzierung des zellulären Metabolismus [43].

Die Tripeltherapie des Melasma ist ohne Zweifel – insbesondere wenn Fluocinolonacetonid als Steroid verwendet wird [7, 52] – wirkungsvoll, aber längst nicht bei allen Patienten. Man muss nach synoptischer Sichtung der Literatur davon ausgehen, dass etwa ein Viertel der Patienten auf diese Therapieoption nicht ansprechen und dass bei rund der Hälfte der Fälle zwar eine Aufhellung erzielt wird, die Läsion aber sichtbar bleibt [27, 39]. Auch aktuelle Therapieansätze wie die topische Applikation von Rucinol-Serum [20] haben diesbezüglich keinen Durchbruch gebracht.

Eine systemische Melasmatherapie mit Tyrosinase- und/oder MSH-Inhibitoren wie Isotretinoin ist prinzipiell möglich, wurde aber bislang nicht systematisch untersucht, und die entsprechenden Mittel sind in Deutschland für diese Indikation auch nicht zugelassen.

Ansonsten scheint derzeit für alle Patienten mit der dermalen Form des Melasma sowie für alle erfolglos topisch behandelten Patienten die Lasertherapie die einzige therapeutische Option. Seit dem Nachweis der selektiven Zerstörung von Melanosomen durch den gütegeschalteten Rubinlaser [40] hat sich die darauf aufbauende selektive Photothermolyse in der Behand-

Hautarzt 2008 DOI 10.1007/s00105-007-1458-y  
© Springer Medizin Verlag 2008

S. Karsai · C. Raulin

### Fraktionierte Photothermolyse. Eine neue therapeutische Option in der Behandlung des Melasma?

#### Zusammenfassung

Das Melasma/Chloasma ist eine häufige erworbene Hyperpigmentierung im Gesicht- und Halsbereich, die außerordentlich schwer zu behandeln ist. In den letzten Jahren wurden bei Patienten, die auf die herkömmlichen Externa nicht ansprechen, auch Laser eingesetzt. Allerdings konnte bisher kein akzeptabler Kompromiss zwischen Effekt und Nebenwirkungen gefunden werden. Diesbezüglich könnte die fraktionierte Photothermolyse Abhilfe versprechen, da sie bei einer Reihe von Indikationen die Effektivität der ablativen und das geringe Nebenwirkungsprofil der nichtablativen Laserverfahren auf sich vereinigt. Bislang gibt es jedoch noch sehr weni-

ge Studien, die den Effekt dieser innovativen Technik beim Melasma untersuchen, sodass ihre Wertigkeit derzeit nicht endgültig beurteilt werden kann. Nach dem gegenwärtigen Stand der Literatur und den eigenen Erfahrungen gibt es zweifellos ein Potenzial, das in systematischen Untersuchungen weiter eruiert werden sollte. Der Euphorie – die in einigen publizierten Arbeiten zu erkennen ist – können wir uns allerdings zum jetzigen Zeitpunkt noch nicht anschließen.

#### Schlüsselwörter

Fraktionierte Photothermolyse · Melasma · Chloasma · Laser · Übersichtsarbeit

### Fractional photothermolysis. A new option for treating melasma?

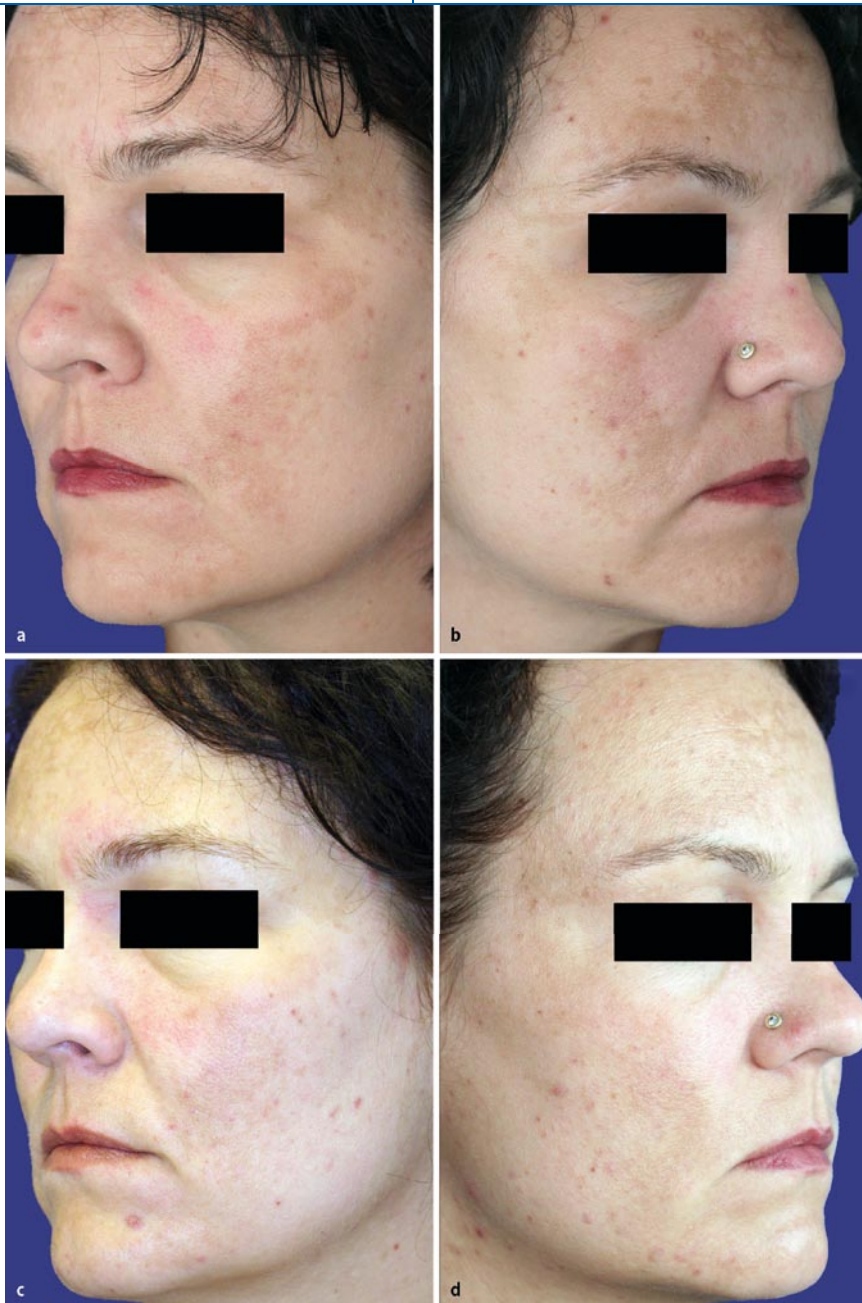#### Abstract

Melasma or chloasma is a common acquired hypermelanosis of the face and neck that is notoriously difficult to treat. Laser treatment has been employed in patients who do not respond to conventional topical agents but has failed to achieve an acceptable compromise between efficacy and side effects. Fractional photothermolysis (FP) combines the efficacy of ablative and the tolerability of non-ablative laser treatment in some skin conditions. There are few studies on using FP

in melasma and its value cannot be estimated presently. Review of the literature and the authors' own experience show a definite potential which should be further investigated in systematic studies, but we cannot at this point subscribe to the euphoria expressed in some publications.

#### Keywords

Fractional photothermolysis · Melasma · Chloasma · Laser · Review article



**Abb. 1** ▲ **a, b** Melasma im Stirn- und Wangenbereich. **c, d** Zustand 3 Monate nach 6 Sitzungen mit dem Affirm® (Behandlungsparameter s. Text)

lung zahlreicher kutaner Manifestationen etabliert [2]. In der Behandlung des Melasma hat sich die selektive Photothermolyse jedoch nicht durchsetzen können [14]. Die Ergebnisse sind sowohl für den gütegeschalteten Rubin-, den frequenzverdoppelten (532-nm-)Nd-YAG-Laser und den 510-nm-Farbstofflaser überwiegend enttäuschend (z. B. [23, 30, 51, 54]); zudem besteht das Risiko von lang anhaltenden oder sogar persistierenden Hyperpigmentierungen [28, 54]. Einige klinische Studien berichten auch über Erfolge nach einer kombinierten

Therapie aus CO<sub>2</sub>- und gütegeschaltetem Alexandritlaser [34]; dieses Verfahren sollte aber für die flächenhafte Behandlung aufgrund der potenziellen Narbenbildung eher zurückhaltend eingesetzt werden [24].

### ➤ Das Melasma ist bisher keine etablierte Indikation für den Laser

Für die selektive Photothermolyse ist die Evidenzbasis zur Beurteilung der Wirksamkeit derzeit ungenügend [27], und sie

kommt als Ultima Ratio nach erfolgreicher Probebehandlung nur bei therapierefraktären Patienten mit hohem Leidensdruck infrage. Zusammenfassend lässt sich somit feststellen, dass das Melasma bisher keine etablierte Indikation für den Laser war.

### Fraktionierte Photothermolyse

Meist gelingt es mit den bereits klinisch eingesetzten selektiven und ablativen Laserverfahren nicht, eine ausreichende Wirkung bei akzeptablen Nebenwirkungen (Hyperpigmentierung, Narbenbildung) zu erzielen [3].

In diesem Zusammenhang wurde in Form der fraktionierten Photothermolyse (FP) in den letzten Jahren ein Verfahren entwickelt, das anstelle der flächenhaften Erwärmung eine Gittermatrix von mikroskopischen Nekrosezonen in definierter Tiefe schafft, die jeweils von intaktem Gewebe umgeben sind. Auf diese Weise wird ein Kompromiss zwischen der Effektivität ablativer und der Sicherheit nichtablativer Verfahren angestrebt. Da das Stratum corneum intakt bleibt, ruft die FP keine sichtbare Wunde hervor, und die äußerste Epithelschicht fungiert als biologischer Verband der tiefer liegenden Nekrosezonen [11]. Die natürliche Barrierefunktion der Haut bleibt somit erhalten, wodurch die Regeneration nach der Behandlung vereinfacht und verkürzt wird [55].

### Technisches Prinzip

Die FP wurde erstmals von Huzaira et al. [17] beschrieben. Sie basiert auf einem Infrarotlaser mit einem speziellen Handstück, das räumlich streng definierte mikroskopische säulenförmige thermale Behandlungszonen (die sog. „microscopic treatment zones“, MTZs) schafft [25]. Histologisch zeigen sich nach der Behandlung eine Kollagen denaturierung und eine transepidermale Elimination zerstörter dermaler und epidermaler Strukturen durch funktionale Keratinozyten an den Rändern der MTZs. Die zwischen den MTZs liegenden Gewebeareale bleiben vital, wodurch eine rasche Reepithelialisierung ermöglicht wird [14, 25]. Dieser Prozess war in einer experimentellen Arbeit von Manstein et al. [29] innerhalb eines Tages abgeschlossen.

Die Dichte, in der die MTZs gesetzt werden, sowie die Eindringtiefe ins Gewebe sind bei einigen der kommerziell erhältlichen Geräte einstellbar: Die Dichte liegt bei 400–6400 MTZ/cm<sup>2</sup>, die Eindringtiefe ins Gewebe bei 50–500 µm [14].

Insgesamt werden bei der FP 10–20% der Hautfläche zerstört [25]; die Tiefe der Läsionen hängt in erster Linie von der Energiedichte der Laserimpulse, aber auch von der Hauttemperatur [26] ab und kann individuell angepasst werden [14, 25, 29, 33, 55].

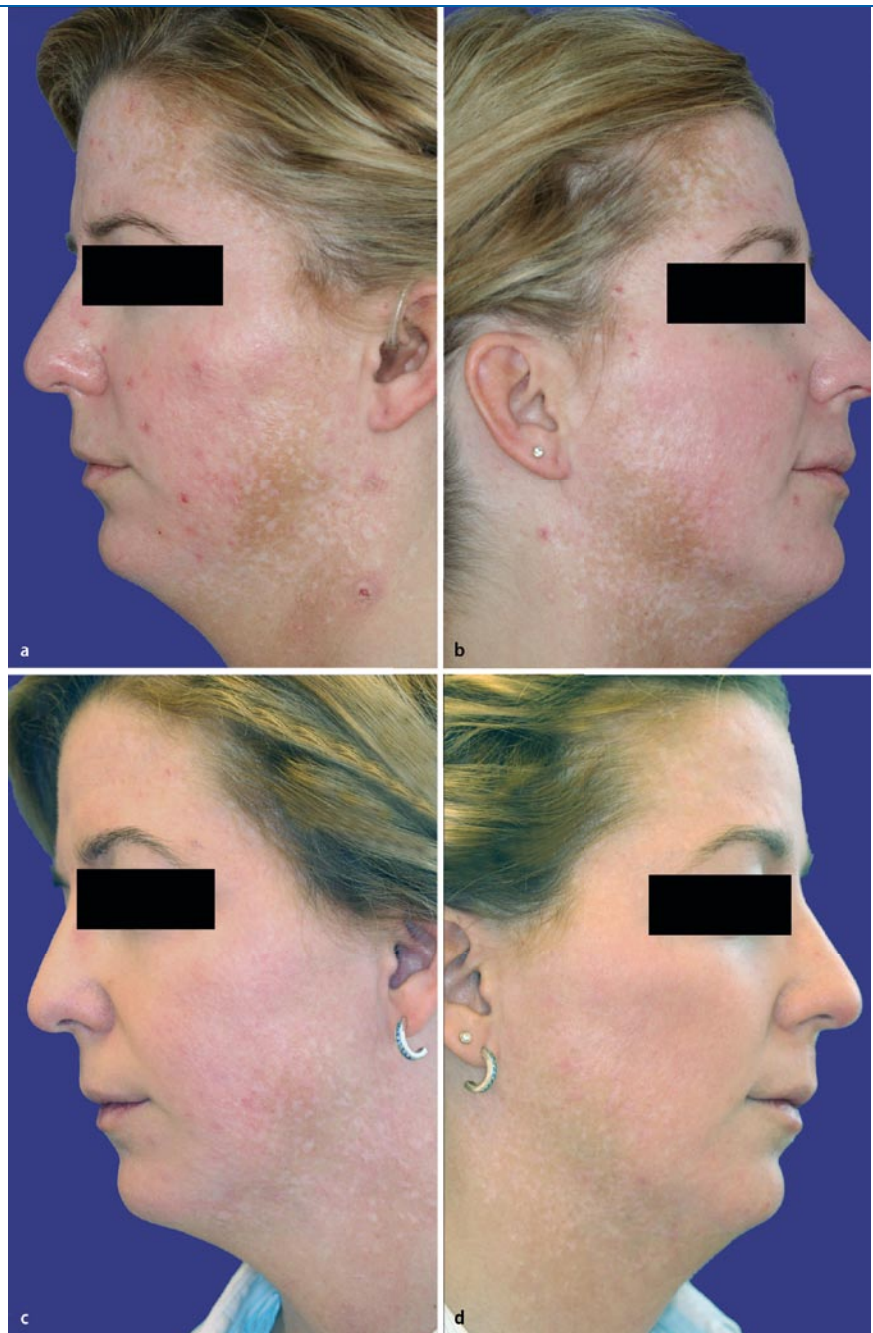
Als Begleitreaktion der Behandlung tritt ein parameterabhängiger Schmerz auf, der bei geringer Eindringtiefe ins Gewebe durch simultane Kühlung durch Kaltluft beherrscht werden kann. Bei größerer Eindringtiefe – wie sie etwa der Fraxel® (Reliant Technologies Inc., San Diego, CA, USA) aufweist – ist eine Lokalanästhesie dagegen so gut wie immer erforderlich. Das – obligat auftretende – Erythem ist in der Regel nach 1–3 Tagen so weit abgeklungen, dass die Patienten wieder ohne Einschränkungen am täglichen sozialen Leben teilhaben können [14, 25].

### Bisherige klinische Anwendungen

Die bisher beschriebenen Indikationen umfassen Falten, Aknenarben, postoperative und posttraumatische Narben, Melasma und Photoläsionen der Haut [11, 14, 25, 55]. Für diese Indikationen stehen u. a. die Systeme Fraxel® SR (Reliant Technologies Inc., San Diego, CA, USA), Affirm® (Cynosure Inc., Westford, MA, USA), Lux 1540 Fractional (Palomar Medical Technologies Inc., Burlington, MA, USA) sowie Profractional (Sciton Inc., Palo Alto, CA) zur Verfügung [33]. Aufgrund der dynamischen Entwicklung ist dies lediglich eine Momentaufnahme, und die Zahl der erhältlichen Systeme dürfte rasch weiter zunehmen.

### Ergebnisse der FP

Eine Übersicht über bislang publizierte Ergebnisse der FP findet sich in **Tab. 1**. Dabei zeigen sich insgesamt durchaus vielversprechende Resultate. Einige Studien beziehen sich aber noch auf relativ geringe Fallzahlen, und der Begriff der „Besserung“ wird häufig lediglich beschreibend benutzt und nicht quantifiziert.

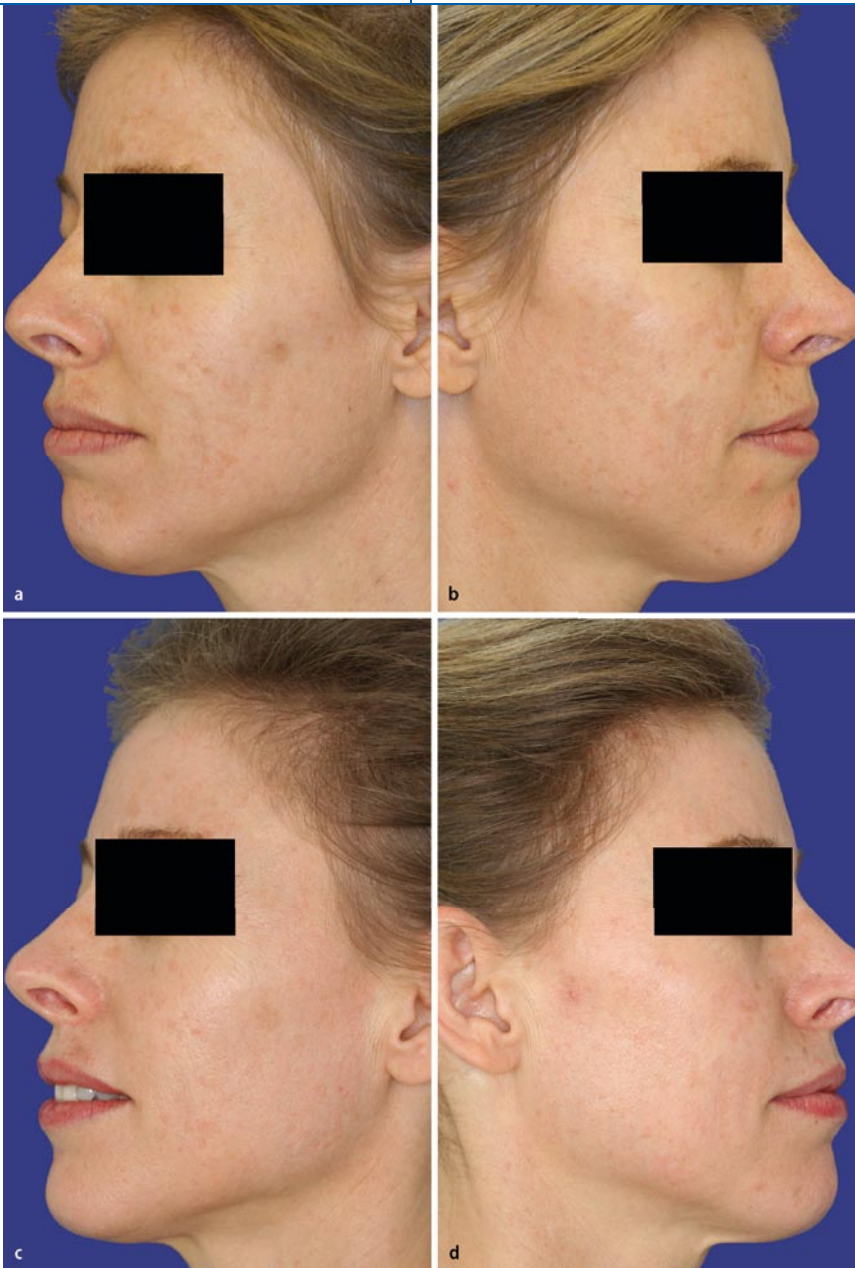

**Abb. 2** ▲ a, b Melasma im Stirn- und Halsbereich. c, d Zustand 3 Monate nach 6 Sitzungen mit dem Affirm® (Behandlungsparameter s. Text)

Die Beobachtung von Wanner et al. [55], dass das optimale Ergebnis 3 Monate nach der Behandlung gefunden wurde und die Läsionen – es handelte sich um verschiedene Lichtalterungserscheinungen der Haut, Falten sowie Dyspigmentierungen – danach wieder leicht progredient waren, unterstreicht die Erfordernis längerer Beobachtungsperioden, die derzeit – bei einem relativ neuen Verfahren naturgemäß – nur begrenzt vorliegen.

### Anwendungen der FP beim Melasma

Aufgrund des Wirkmechanismus ist das Melasma einer Behandlung mit der FP zugänglich, da mit dem sog. MEND (mikroepidermaler nekrotischer Debris) auch Melanin aus der Haut eliminiert wird. Bei der – anderweitig schwer zu behandelnden – dermalen Form des Melasma könnte der Wirkmechanismus in der Zerstörung und transepidermalen Eliminati-



**Abb. 3** ▲ a, b Melasma im Stirn- und Wangenbereich. c, d Zustand 3 Monate nach 4 Sitzungen mit dem Affirm® (Behandlungsparameter s. Text)

on der melanintragenden Makrophagen liegen [11, 15, 33].

### Publizierte Studien

Insgesamt ergab unsere Recherche lediglich 6 Studien, deren Ergebnisse in **Tab. 2** zusammengefasst sind. Aufgrund der Arbeit von Rokhsar und Fitzpatrick [45] wurde die Behandlung des therapierefraktären Melasma von der Amerikanischen Arzneimittelzulassungsbehörde FDA („Food and Drug Administration“) zugelassen. Insgesamt basieren die derzeit vorliegenden klinischen

Erkenntnisse aber noch auf einer sehr geringen Zahl behandelter Fälle.

### Eigene Beobachtungen

Exemplarisch stellen wir 3 Patientinnen mit ausgeprägtem Melasma vor. Es wurden insgesamt 4–6 Behandlungen im Abstand von je 3–4 Wochen durchgeführt (Affirm®, Cynosure Inc., Westford, MA, USA). Jede Behandlung bestand aus 2 Durchgängen, die Energiedichte betrug 4,5 J/cm<sup>2</sup>. Das Ergebnis der Therapie ist in den **Abb. 1, 2, 3** dargestellt.

Drei Monate nach der letzten Behandlungssitzung waren die Hyperpigmentierungen im Gesichts- und Halsbereich deutlich reduziert. Rötung (2–4 Tage) und Schwellung (2–4 h) traten nur passager auf; die Patientinnen waren somit noch am Behandlungstag „gesellschaftsfähig“. Gravierende Nebenwirkungen wie Hyperpigmentierung oder Narbenbildung beobachteten wir nicht.

Diese 3 Patientinnen stellen eine Auswahl aus einer größeren Gruppe dar, in denen auch weniger deutliche Aufhellungen zu beobachten waren.

### Diskussion und Schlussfolgerungen

Zweifellos hat die fraktionierte Photothermolyse das Potenzial, Patienten mit Photoläsionen der Haut eine invasive ablativ Behandlung zu ersparen und dennoch zu einem kosmetisch zufriedenstellenden Resultat zu führen [15, 47].

Inwieweit der Affirm®-Laser – der bezüglich der Durchführung der Behandlung und der Begleitreaktionen gegenüber dem Fraxel® deutliche Vorteile zu haben scheint – gleich effektiv ist, muss in Ermangelung valider, unabhängiger Vergleichsstudien derzeit dahingestellt bleiben. Collawn berichtet dies zwar<sup>1</sup>, aber nur kasuistisch.

Für das Melasma können wir die sehr positiven Einschätzungen in der Literatur (z. B. [8, 11, 14, 33, 49]) nur mit Einschränkungen nachvollziehen. Zum einen basieren diese momentan noch auf einer sehr überschaubaren Zahl von behandelten Patienten und – naturgemäß – kurzen Beobachtungsperioden; das Melasma hat aber, v. a. bei Fortbestehen einer hormonellen Risikokonstellation, ein beachtliches Rezidivrisiko [42]. Zum anderen sind die Resultate, die wir bislang an unseren eigenen Patienten erzielt haben, zwar grundsätzlich ermutigend, aber nicht durchschlagend.

### Fazit für die Praxis

**Für einige Indikationen werden der fraktionierten Photothermolyse überzeugende Ergebnisse attestiert. Ob auch das Melasma**

<sup>1</sup> <https://www.imagestore.md/aslms/positers/187/>

**Tab. 2** Bislang publizierte Ergebnisse der FP beim Melasma

Autor	(n)	Behandlungsmodus	Ergebnis
Rokhsar und Fitzpatrick [45]	10 <sup>d</sup>	1550 nm Fraxel <sup>b</sup> 6–12 mJ/MTZ 2000–3500 MTZ/cm <sup>2</sup>	60% wiesen eine Verbesserung von 75–100% auf, 30% keine Verbesserung 10% Hyperpigmentierung (Nebenwirkung)
Tannous und Astner [50]	1 <sup>a</sup>	1550 nm Fraxel <sup>b</sup> 6–8 mJ/MTZ 2000 MTZ/cm <sup>2</sup> 2 Behandlungen in 3 Wochen	Deutliche Reduktion der Hyperpigmentierungen
Geronemus [11]	– <sup>a</sup>	1550 nm Fraxel <sup>b</sup> 2–4 mJ/MTZ 2000–3000 MTZ/cm <sup>2</sup>	„Nützlich“
Rahman et al. [42]	– <sup>a</sup>	1550 nm Fraxel <sup>b</sup> 6 mJ/MTZ 1000–3000 MTZ/cm <sup>2</sup>	„Ermutigend“
Laubach und Manstein [25]	– <sup>a</sup>	1550 nm Fraxel <sup>b</sup> 20 mJ/MTZ	„Gute Ergebnisse“
Naito [32]	6	1550 nm Fraxel <sup>b</sup> 6–8 mJ/MTZ 250 MTZ/cm <sup>2</sup> /Durchgang 3–4 Behandlungen	Bewertung nach dem MASI (Melasma Area Severity Index): 3 Patientinnen um 50%, 2 um 30%, 1 um 20% verbessert

<sup>a</sup>Kasusistik: die Ergebnisse werden an einer nicht näher beschriebenen Zahl von Patienten kasuistisch beschrieben; <sup>b</sup>Reliant Technologies Inc., USA; <sup>c</sup>Cynosure Inc., USA; <sup>d</sup>alle therapieresistent

uneingeschränkt zu diesen gehören wird, lässt sich derzeit noch nicht beurteilen. Mit der FP können zwar beim Melasma überzeugende Ergebnisse geliefert werden, und bezüglich der biologischen Effekte der FP sind diese auch nachvollziehbar. Das derzeit verfügbare Wissen zu dieser Frage ist aber im Grund lediglich kasuistisch, und die Ergebnisse und Bewertungen der aktuellen Literatur sind vor diesem Hintergrund möglicherweise insgesamt zu optimistisch, da sie in dem beschriebenen Umfang von uns und anderen Kollegen nicht reproduziert werden konnten.

Aufschluss über diese Frage kann nur eine systematische prospektive Studie von hoher Evidenz geben, etwa im Split-Face-Design. Eine entsprechende Studie von uns ist aktuell in der Evaluationsphase. Die immer wieder auftretende Diskussion, ob die auf dem Markt erhältlichen fraktionierten Lasersysteme auch unterschiedlich effektiv sind, muss ebenfalls noch systematisch aufgearbeitet werden.

## Korrespondenzadresse

Dr. S. Karsai



Laserklinik Karlsruhe  
Kaiserstraße 104,  
76133 Karlsruhe  
info@raulini.de

**Interessenkonflikt.** Der korrespondierende Autor gibt an, dass kein Interessenkonflikt besteht.

## Literatur

- Alster TS, Tanzi EL, Lazarus M (2007) The use of fractional laser photothermolysis for the treatment of atrophic scars. *Dermatol Surg* 33: 295–299
- Angsuwarangsee S, Polnikorn N (2003) Combined ultrapulse CO<sub>2</sub> laser and Q-switched alexandrite laser compared with Q-switched alexandrite laser alone for refractory melasma: split-face design. *Dermatol Surg* 29:59–64
- Behroozan DS, Goldberg LH, Glaich AS et al. (2006) Fractional photothermolysis for treatment of poikiloderma of civatte. *Dermatol Surg* 32: 298–301
- Cestari TF, Hexsel D, Viegas ML et al. (2006) Validation of a melasma quality of life questionnaire for Brazilian Portuguese language: the MelasQoL-BP study and improvement of QoL of melasma patients after triple combination therapy. *Br J Dermatol* 156: 13–20
- Cestari T, Adajaj L, Hux M et al. (2007) Cost-effectiveness of a fixed combination of hydroquinone/tretinoin/fluocinolone cream compared with hydroquinone alone in the treatment of melasma. *J Drugs Dermatol* 6: 153–160
- Geronemus RG (2006) Fractional photothermolysis: current and future applications. *Lasers Surg Med* 38: 169–176
- Grimes PE (1995) Melasma. Etiologic and therapeutic considerations. *Arch Dermatol* 131: 1453–1457
- Hantash BM, Mahmood MB (2007) Fractional photothermolysis: a novel aesthetic laser surgery modality. *Dermatol Surg* 33: 525–534
- Hantash BM, Bedi VP, Sudireddy V et al. (2006) Laser-induced transepidermal elimination of dermal content by fractional photothermolysis. *J Biomed Opt* 11: 411–415
- Huzaira M, Anderson RR, Sink K, Manstein D (2003) Intradermal focusing of near-infrared optical pulses: a new approach for non-ablative laser therapy. *Lasers Surg Med* 15: 66
- Khemis A, Kaiafa A, Queille-Roussel C et al. (2007) Evaluation of efficacy and safety of rucinol serum in patients with melasma: a randomized controlled trial. *Br J Dermatol* 156: 997–1004
- Kim EH, Kim YC, Lee ES, Kang HY (2007) The vascular characteristics of melasma. *J Dermatol Sci* 46: 111–116
- Kligman AM, Willis I (1975) A new formula for depigmenting human skin. *Arch Dermatol* 111: 40–48
- Kopera D, Hohenleutner U, Landthaler M (1995) Melasma: Keine Indikation für den Rubinlaser. *Z Hautkr* 70: 414–416
- Laubach H, Chan HH, Rius F et al. (2007) Effects of skin temperature on lesion size in fractional photothermolysis. *Lasers Surg Med* 39: 14–18
- Manaloto RM, Alster T (1999) Erbium: YAG laser resurfacing for refractory melasma. *Dermatol Surg* 25: 121–123
- Manstein D, Herron GS, Sink RK et al. (2004) Fractional photothermolysis: a new concept for cutaneous remodeling using microscopic patterns of thermal injury. *Lasers Surg Med* 34: 426–438
- Michel S, Hohenleutner U, Bäumler W, Landthaler M (1997) Der gütegeschaltete Rubinlaser in der Dermatotherapie. *Hautarzt* 48: 462–470
- Moin A, Jabery Z, Fallah N (2006) Prevalence and awareness of melasma during pregnancy. *Int J Dermatol* 45: 285–288
- Nouri K, Bowes L, Chartier T et al. (1999) Combination treatment of melasma with pulsed CO<sub>2</sub> laser followed by Q-switched alexandrite laser: a pilot study. *Dermatol Surg* 25: 494–497
- Pathak MA, Fitzpatrick TB, Kraus EW (1986) Usefulness of retinoic acid in the treatment of melasma. *J Am Acad Dermatol* 15: 894–899
- Polla LL, Margolis RJ, Dover JS et al. (1987) Melanosomes are a primary target of Q-switched ruby laser irradiation in guinea pig skin. *J Invest Dermatol* 89: 281–286
- Prignano F, Ortonne JP, Buggiani G, Lotti T (2007) Therapeutic approaches in melasma. *Dermatol Clin* 25: 337–342
- Rendon M, Berneburg M, Arellano I, Picardo M (2006) Treatment of melasma. *J Am Acad Dermatol* 54: 272–281
- Rokhsar CK, Fitzpatrick RE (2005) The treatment of melasma with fractional photothermolysis: a pilot study. *Dermatol Surg* 31: 1645–1650
- Romero C, Aberdam E, Larnier C, Ortonne JP (1994) Retinoic acid as modulator of UVB-induced melanocyte differentiation. Involvement of the melanogenic enzymes expression. *J Cell Sci* 107: 1095–1103
- Sanchez NP, Pathak MA, Sato S et al. (1981) Melasma: a clinical, light microscopic, ultrastructural, and immunofluorescence study. *J Am Acad Dermatol* 4: 698–710
- Tannous ZS, Astner S (2005) Utilizing fractional resurfacing in the treatment of therapy-resistant melasma. *J Cosmet Laser Ther* 7: 39–43
- Taylor CR, Anderson RR (1994) Ineffective treatment of refractory melasma and postinflammatory hyperpigmentation by Q-switched ruby laser. *J Dermatol Surg Oncol* 20: 592–597
- Wanner M, Tanzi EL, Alster TS (2007) Fractional photothermolysis: treatment of facial and nonfacial cutaneous photodamage with a 1,550-nm erbium-doped fiber. *Dermatol Surg* 33: 23–28

## Das vollständige Literaturverzeichnis ...

... finden Sie in der html-Version dieses Beitrags im Online-Archiv auf der Zeitschriftenhomepage [www.DerHautarzt.de](http://www.DerHautarzt.de)